Επικαιροποιημένα Θέματα Παθολογικής Ανατομικής

Περιοδική ηλεκτρονική έκδοση του Α΄ Εργαστηρίου Παθολογικής Ανατομικής Ιατρικής Σχολής ΕΚΠΑ – Γ.Ν.Α. «Λαϊκό»

Αθήνα, Δεκέμβριος 2020

ΔΙΑΦΟΡΟΔΙΑΓΝΩΣΗ ΑΛΛΟΙΩΣΕΩΝ ΣΤΟ ΦΑΣΜΑ ΤΟΥ ΣΠΙΛΟΥ ΤΗΣ SPITZ ΚΑΙ ΤΟΥ ΔΥΣΠΛΑΣΤΙΚΟΥ ΣΠΙΛΟΥ ΑΠΟ ΜΕΛΑΝΩΜΑ

Ιωάννης-Χριστόφορος Κουρτέσης[1], Μαρία Δεστούνη[1], Ματθαίος Μπόμπος[2, 3], Ανδρέας Χ. Λάζαρης[1], Κωνσταντίνα Φραγκιά -Τσίβου[4]

[1]Α΄ Εργαστήριο Παθολογικής Ανατομικής, Ιατρική Σχολή ΕΚΠΑ – «Λαϊκό» ΓΝΑ

[2]Τμήμα Βιοϊατρικών Επιστημών, Σχολή Επιστημών Υγείας, Αλεξάνδρεια Πανεπιστημιούπολη, 57400 Σίνδος, Θεσσαλονίκη & [3]Ιδιωτικό Διαγνωστικό Εργαστήριο "ΜΙΚΡΟΔΙΑΓΝΩΣΤΙΚΗ", Θεσσαλονίκη

[4]HistoBio Diagnosis A. E.

Στην καθημερινή διαγνωστική προσέγγιση των σπιλομελανοκυτταρικών εξεργασιών του δέρματος, η διαφοροδιάγνωση των νεοπλασμάτων στο φάσμα του σπίλου της Spitz και του δυσπλαστικού σπίλου από μελάνωμα αποτελεί συχνά πρόκληση και από τις μεγαλύτερες διαγνωστικές παγίδες για τον γενικό ιστοπαθολόγο.

1. ΣΠΙΛΟΣ ΤΗΣ SPITZ - ΚΛΑΣΙΚΗ ΠΟΙΚΙΛΙΑ (CLASSIC SPITZ NEVUS/SN)

Η κλασική ποικιλία του σπίλου της Spitz αντιστοιχεί σε συνήθως μονήρη, σύνθετο σπίλο, μεγίστης διαμέτρου έως 5-6 mm, στον κορμό και κυρίως στα άκρα νέων ατόμων, αποτελούμενο από ατρακτόμορφα και επιθηλιοειδή κύτταρα με τα εξής μορφολογικά γνωρίσματα:

- Αρχιτεκτονική συμμετρία, πολυποειδή διαμόρφωση ή διαμόρφωση τύπου θόλου (Εικ. 1) και σαφή πλευρικά (περιφερικά) όρια (Εικ. 2). Φωλεόμορφη κυρίως ανάπτυξη, συχνά με περιφερική απόσπαση των μελανοκυττάρων από τα προσκείμενα κερατινοκύτταρα και σχηματισμό ενδιάμεσου σχισμοειδούς κενού χώρου (clefting).

Προβάλλουσες φωλεές σπιλοκυττάρων, συχνά ποικίλου σχήματος και μεγέθους, με κυτταροβρίθεια.

- Τα δίκην πούρου, ατρακτόμορφα κύτταρα συχνά διατάσσονται σε δεσμίδες στις θηλές του επιπολής χορίου, με κάθετη διάταξη ως προς την επιδερμίδα ("raining down") (Εικ. 3). Οι πυρήνες τους είναι ωοειδείς, υποστρόγγυλοι ή ατρακτοειδείς, με συχνά εμφανές, μικρό πυρήνιο και λεπτοκοκκιώδη χρωματίνη.

- Συνήθης η υπερπλασία της επιδερμίδας, με ακάνθωση και συνοδό υπερκοκκίωση.

- Συχνή ανεύρεση μεγάλου μεγέθους, θετικών στη χρώση PAS, έντονα ηωσινόφιλων σφαιρικών δομών στις επιφανειακές φωλεές ή και στη χοριοεπιδερμιδική συμβολή, τα οποία αντιστοιχούν σε αποπτωτικά κερατινοκύτταρα ["σωμάτια Kamino"] (Εικ. 3).

- Απούσες ή σπάνιες, τυπικές μιτώσεις στο χοριακό στοιχείο της βλάβης (0-2/mm^2).

- Στις περισσότερες περιπτώσεις, παρατηρείται ωρίμανση (μείωση του μεγέθους των φωλεών των μελανοκυττάρων) στη βαθύτερη μοίρα του όγκου (Εικ. 4).

- Στο 10% των περιπτώσεων, σε θέσεις επαφής των μελανοκυττάρων με την υπερκείμενη επιδερμίδα, αναγνωρίζεται λέπτυνση του επιθηλίου, με ατροφία, εξάλειψη των φυσιολογικών επιδερμιδικών καταδύσεων και ασαφοποίηση των βασικών και παραβασικών κυττάρων, με επακόλουθο εικόνα μιμούμενη μελάνωμα.

Η αφαίρεση της αλλοίωσης οφείλει να είναι πλήρης και συνιστάται κλινική παρακολούθηση των πασχόντων, ιδιαίτερα μετά την ηλικία των 10 ετών.

Σε μοριακό επίπεδο, ο σπίλος της Spitz εμφανίζει τα ακόλουθα:

- Ογκογόνες ενεργοποιητικές μεταλλάξεις στο *HRAS* και, πολύ σπάνια, στο *BRAF*.

- Απώλεια ογκοκατασταλτικών γονιδίων, όπως το *CDKN2A* (p16).

- Χρωμοσωμικές μεταθέσεις που οδηγούν στην παραγωγή χιμαιρικών πρωτεϊνών, με δράση τυροσινικών κινασών σύντηξης (fusion kinases) όπως: ALK, ROS1, NTRK1, NTRK3, MET, RET, BRAF, MAP3K8, που ενεργοποιούν ογκογόνες ενδοκυττάριες

σηματοδοτικές οδούς. Η υπερέκφραση των χιμαιρικών αυτών πρωτεϊνών από τα σπιλομελανοκύτταρα της εξεργασίας ανιχνεύεται ανοσοϊστοχημικά, με τη χρήση αντισωμάτων έναντι των πρωτεϊνών αυτών (παράδειγμα ανοσοϊστοθετικότητας στην ALK φαίνεται στην Εικ. 5).

Επισημαίνεται πάντως, ότι οι μοριακές τεχνικές σήμερα δεν φαίνεται να συμβάλλουν ουσιαστικά στην ασφαλή τυποποίηση παρόμοιου τύπου αλλοιώσεων και κυρίως στον προσδιορισμό αλλοιώσεων οι οποίες σχετίζονται με επιθετική βιολογική διασπορά ή κακοήθεια.

- Ανοσοϊστοχημικά, η έκφραση των HMB45 και Ki-67 μειώνεται στο χοριακό στοιχείο, με τον δείκτη κυτταρικού πολλαπλασιασμού Ki-67 να είναι από <5-10%. Επίσης, ο δείκτης p16 είναι θετικός σε τυπικό σπίλο της Spitz.

Χαρακτηριστικό παράδειγμα SN παρατίθεται στις Εικόνες 1-5.

´

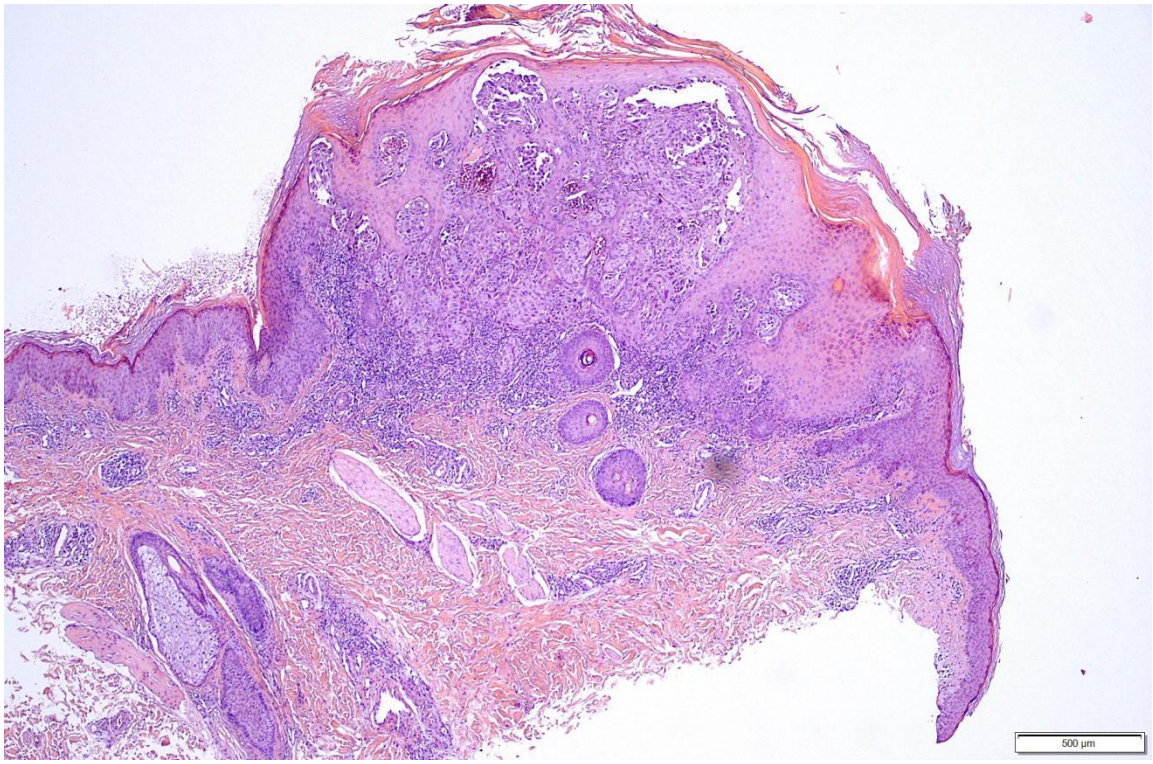

Εικόνα 1. Σπίλος της Spitz σε παιδί. (Α-Η, μικρή μεγέθυνση)

Εικόνα 2. Σπίλος της Spitz - κλασική ποικιλία (Classic Spitz nevus/SN). Σύνθετη μελανοκυτταρική εξεργασία με προέχον συνδεσμικό στοιχείο και σαφή περιφερικά όρια. (A-H, x40)

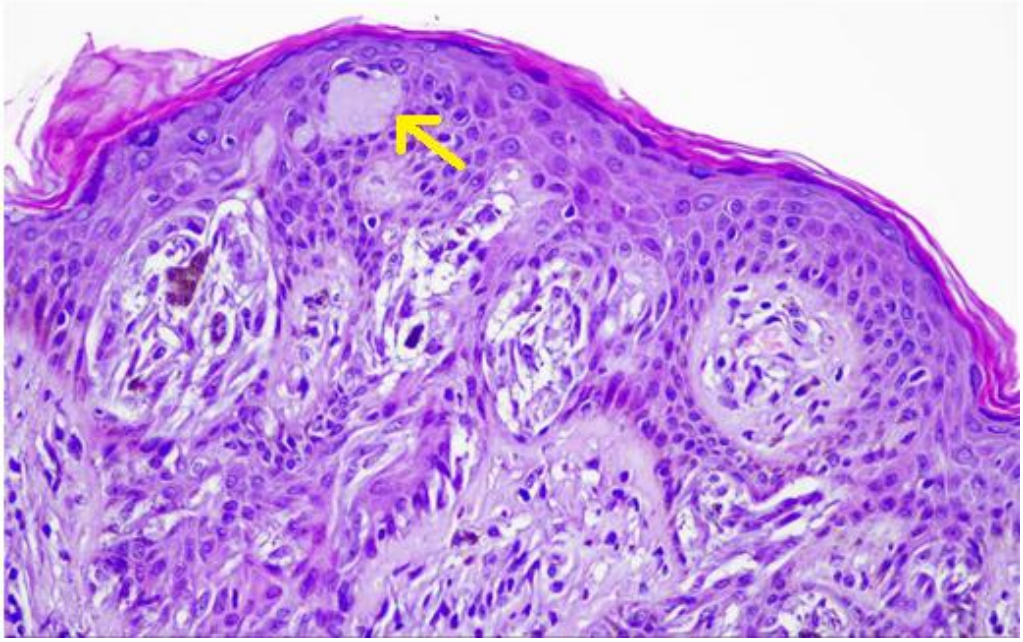

Εικόνα 3. Χαρακτηριστική κυτταρική μορφολογία των μελανοκυττάρων του SN. Παρουσία μεγάλου σωματίου Kamino στην επιδερμίδα (βέλος). (A-H, x200)

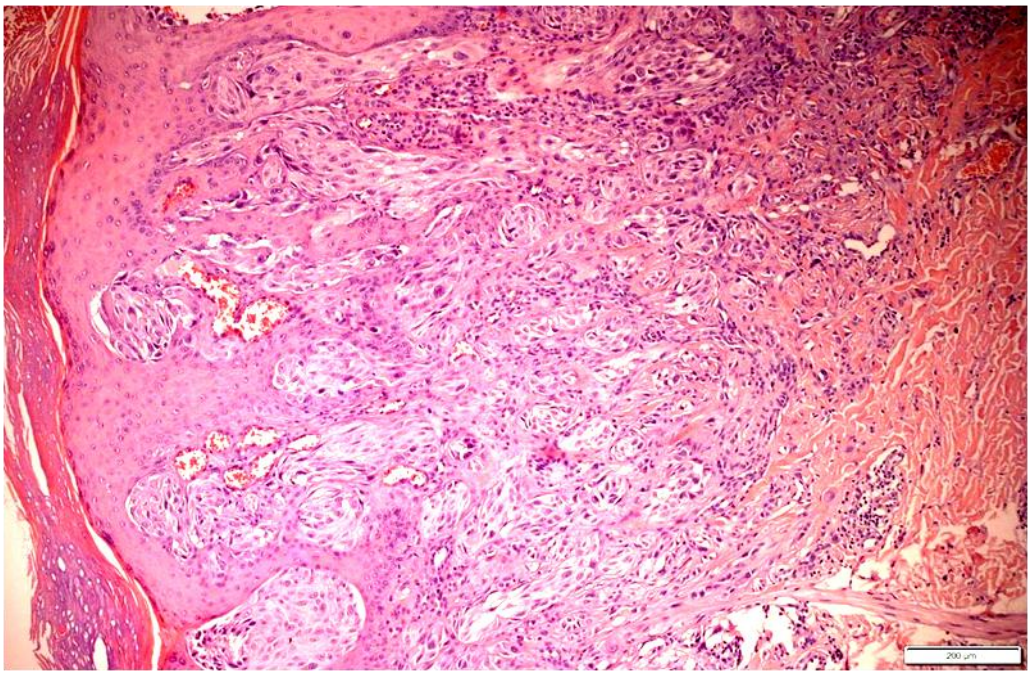

Εικόνα 4. Σπίλος της Spitz. Προοδευτική ωρίμανση της αλλοίωσης, κατά βάθος. (Α-Η, μεσαία μεγέθυνση)

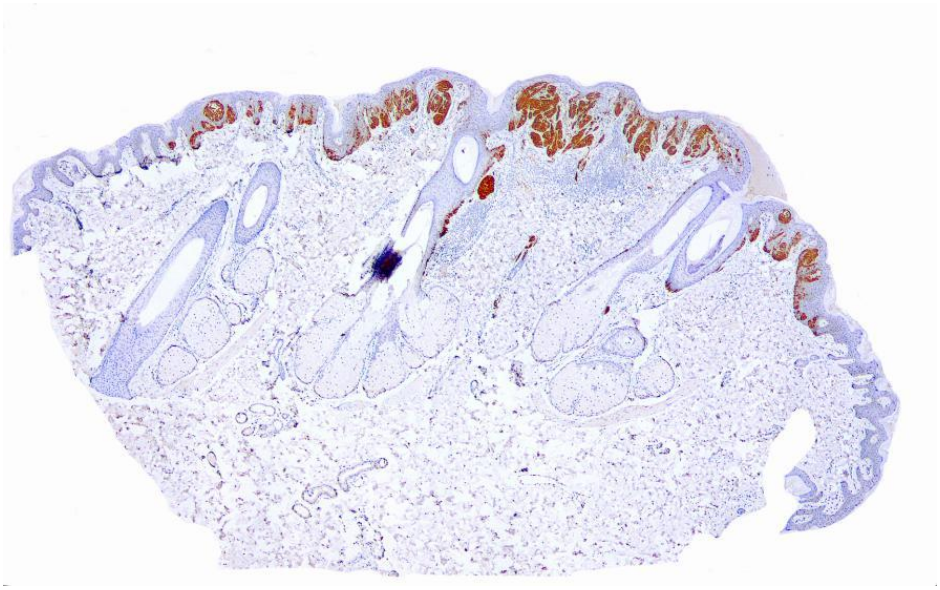

Εικόνα 5. Έντονη έκφραση της κινάσης του αναπλαστικού λεμφώματος [anaplastic lymphoma kinase (ALK)] από τα νεοπλασματικά μελανοκύτταρα. (Ανοσοϊστοχημεία, x40)

Διαφοροδιάγνωση:

Στο μελάνωμα τύπου Spitz (Spitz melanoma) διαπιστώνεται ασυμμετρία (με κάποιες εξαιρέσεις, όπως στην Εικ. 6), ασαφή πλευρικά όρια, ανώμαλη βάση, παζετοειδής διασπορά των μελανοκυττάρων εντός της επιδερμίδας στα πλάγια όρια και στο κέντρο της εξεργασίας, ακανόνιστου μεγέθους και σχήματος φωλεές μελανοκυττάρων, απουσία σαφούς ωρίμανσης, έντονη ατυπία (Εικ. 7) και εμφανής διαταραχή της φοράς των ατρακτόμορφων κυττάρων (όχι κάθετα προς την επιδερμιδική επιφάνεια), επιφανειακή εξέλκωση, αυξημένος αριθμός μιτώσεων (>4/mm^2), με άτυπες μορφές, και μιτώσεις σε όλα τα επίπεδα της εξεργασίας, καθώς και στο εν τω βάθει όριό της (Εικ. 8). Ανοσοϊστοχημικά, ο δείκτης HMB45 εμφανίζει θετικότητα σε όλο το πάχος της αλλοίωσης, ως και βαθιά στο χοριακό στοιχείο της (Εικ. 9), ενώ ο δείκτης p16 είναι αρνητικός (Εικ. 10), σε αντίθεση με τον τυπικό σπίλο της Spitz, όπου ο εν λόγω δείκτης είναι θετικός. Παρ' ότι βιβλιογραφικώς αναφέρεται απώλεια της ανοσοχρώσης για την κυκλίνη D1, υπάρχουν και εξαιρέσεις (Εικ. 11). Ο δείκτης κυτταρικού πολλαπλασιασμού Ki-67 ανευρίσκεται και στη βαθύτερη μοίρα του μελανώματος τύπου Spitz (Εικ. 12).

Η διάγνωση του Spitz-μελανώματος είναι εξ' αποκλεισμού, αφού αποκλεισθούν οι εξής οντότητες:

- Συμβατικό μελάνωμα με φαινότυπο από ατρακτόμορφα και επιθηλιοειδή κύτταρα.

- BRAF-μεταλλαγμένο Spitz-οειδές μελάνωμα.

- Νεοπλάσματα με απενεργοποίηση του BAP1 (BAP1-inactivated neoplasms).

Παραδείγματα μελανώματος τύπου Spitz παρατίθενται στις εικόνες 6-12.

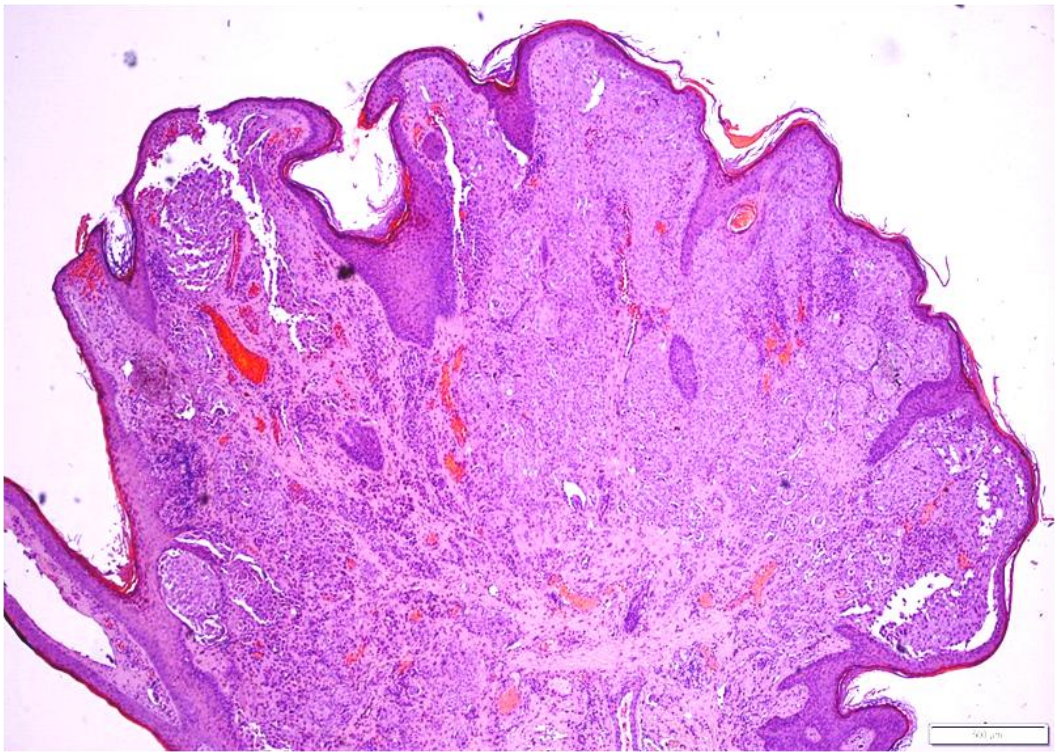

Εικόνα 6. Μελάνωμα Spitz σε ενήλικα, με σχετική συμμετρία, παραδόξως. (Α-Η, μικρή μεγέθυνση)

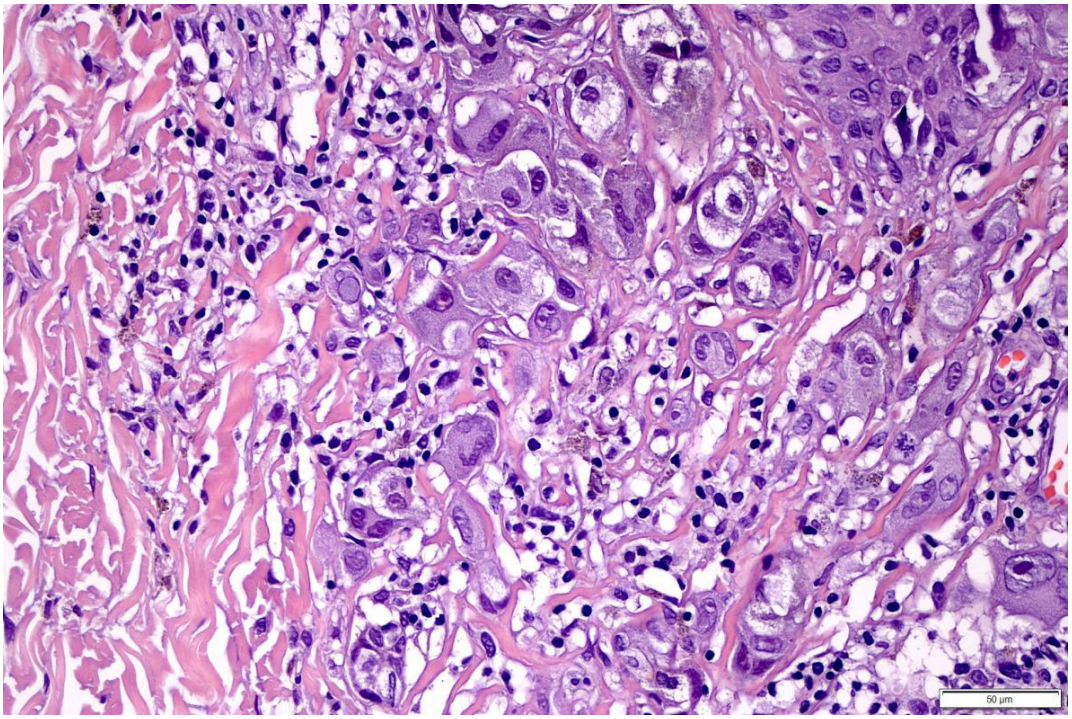

Εικόνα 7. Μελάνωμα Spitz. Έντονη ατυπία. Οριακή [*marginal*] μίτωση. (Α-Η, μεγάλη μεγέθυνση)

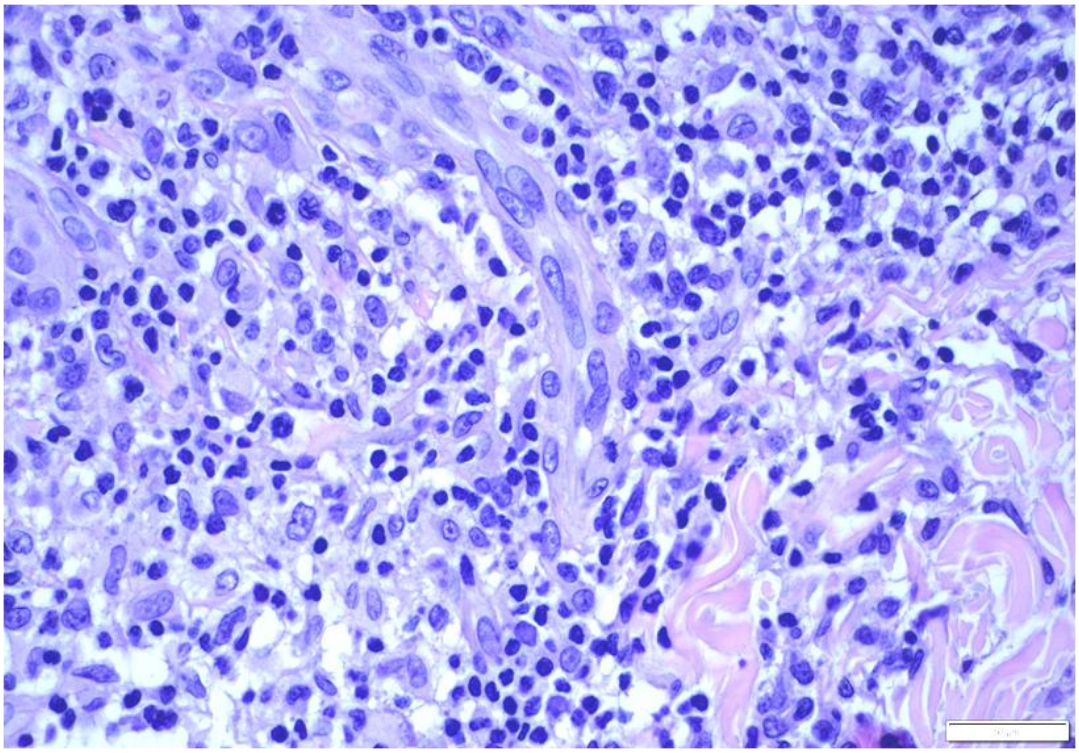

Εικόνα 8. Μελάνωμα Spitz. Μιτώσεις (n=3). Παρουσία οριακής μίτωσης. (Α-Η, μεγάλη μεγέθυνση)

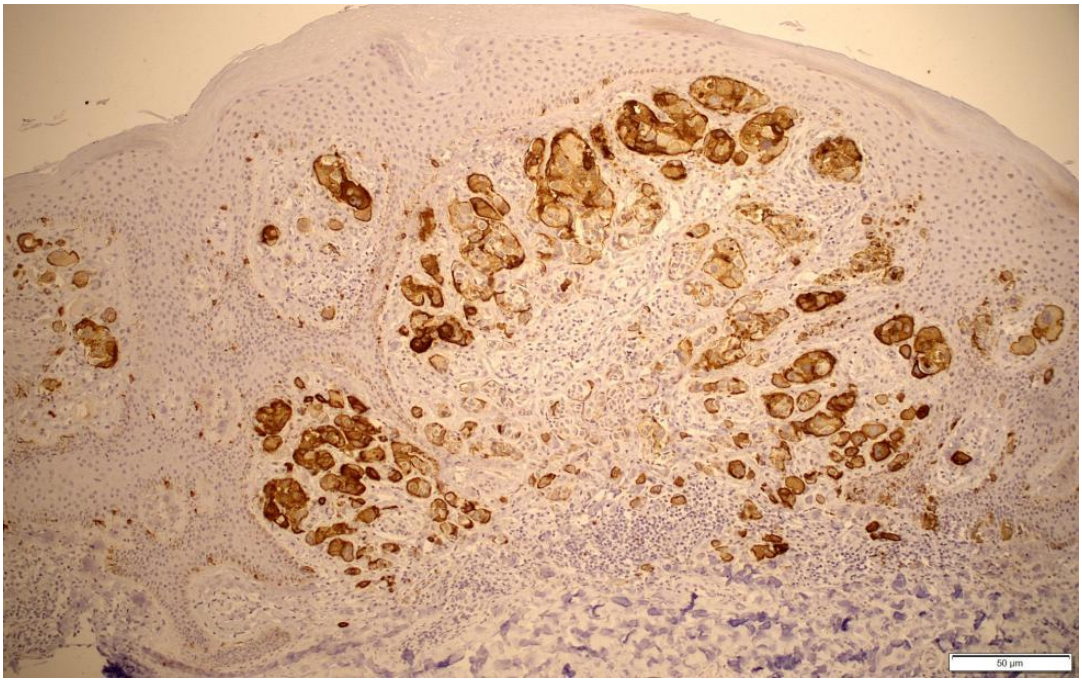

Εικόνα 9. Μελάνωμα Spitz. HMB45 (+) σε όλο το πάχος της αλλοίωσης. (Ανοσοϊστοχημεία, μεσαία μεγέθυνση)

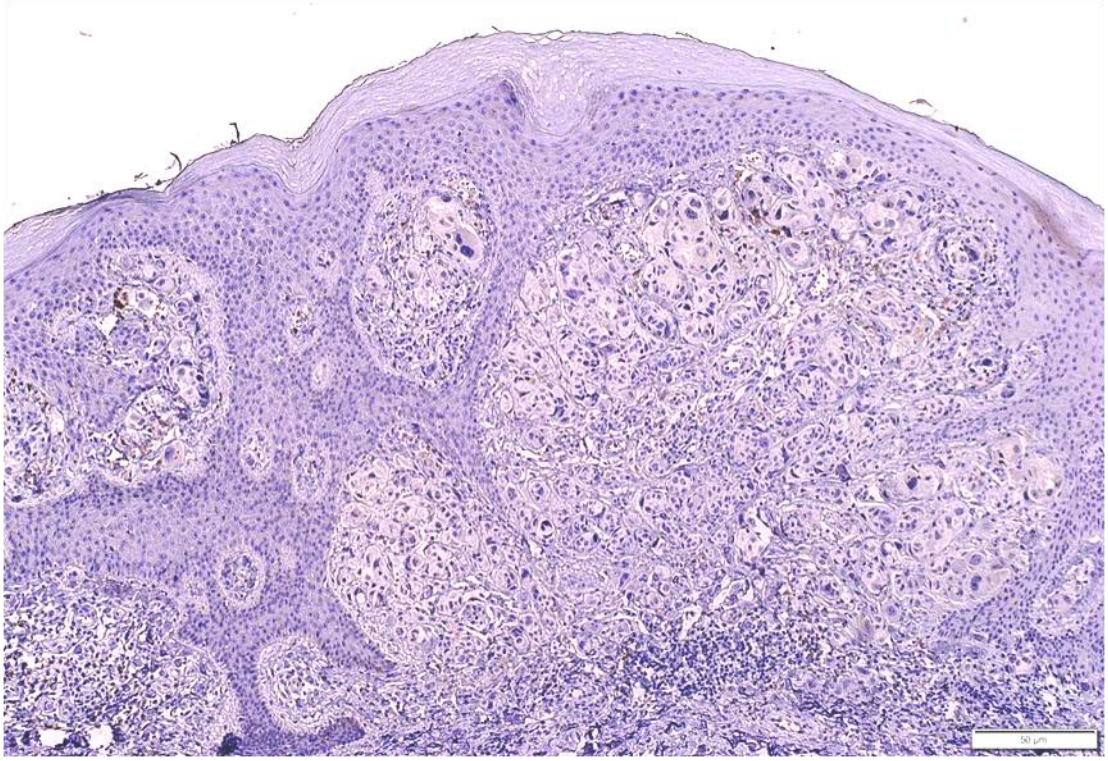

Εικόνα 10. Μελάνωμα Spitz, p16 (-). (Ανοσοϊστοχημεία, μικρή μεγέθυνση)

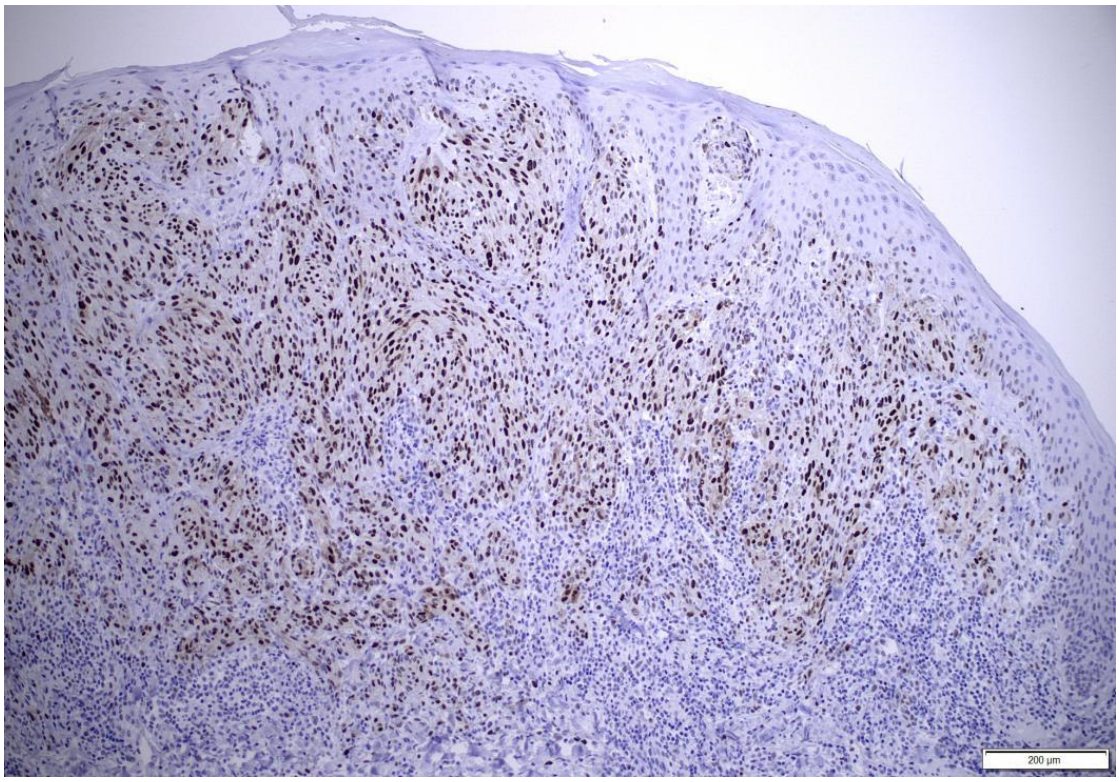

Εικόνα 11. Μελάνωμα Spitz με κατ' εξαίρεση Cyclin D1 (+). (Ανοσοϊστοχημεία, μεσαία μεγέθυνση)

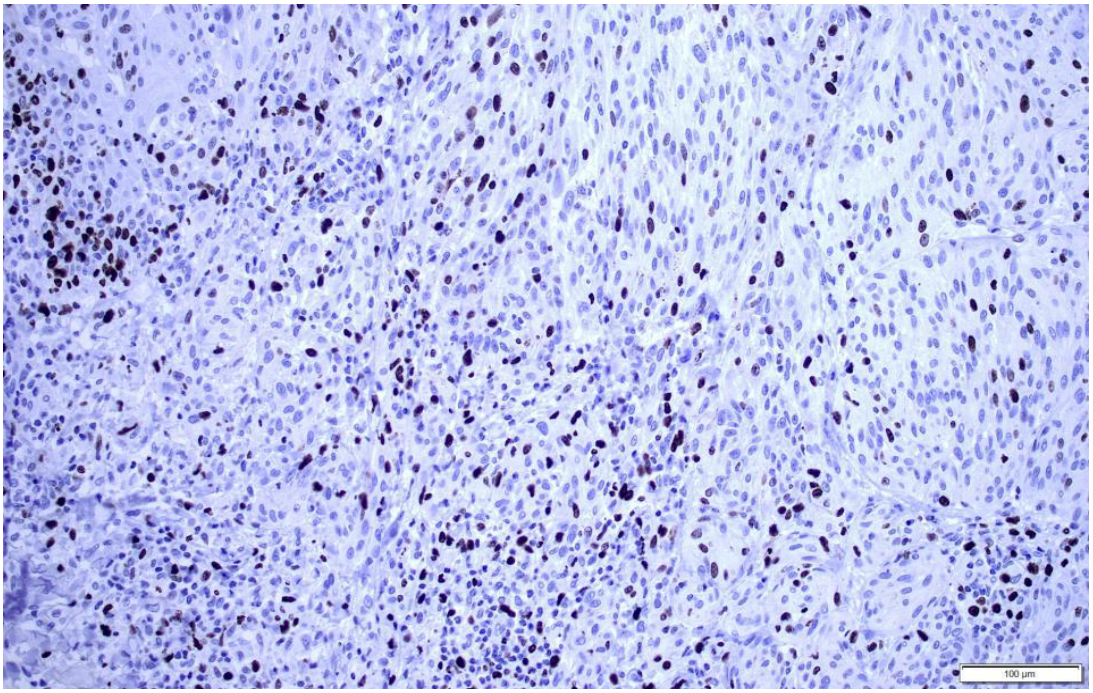

Εικόνα 12. Μελάνωμα Spitz. Ki67 (+) και στα βαθύτερα τμήματα. (Ανοσοϊστοχημεία, μεσαία μεγέθυνση)

2. ΑΤΥΠΟΣ ΟΓΚΟΣ ΤΗΣ SPITZ (ATYPICAL SPITZ TUMOR /AST)

Πρόκειται για χοριοεπιδερμιδική ή, όπως αλλιώς λέγεται, συνδεσμική (junctional) ή για σύνθετη αλλοίωση, η οποία εμφανίζει ένα ή ορισμένα από τα παρακάτω άτυπα χαρακτηριστικά, χωρίς να πληροί την πλειονότητα των ιστοπαθολογικών και μοριακών κριτηρίων του μελανώματος:

- Μέγεθος >6 mm και κυρίως >10 mm

- Ασυμμετρία

- Ασαφή περιφερικά όρια

- Κυριαρχία μεμονωμένων μελανοκυττάρων αντί φωλεών, σε αλλοιώσεις ≥ 4 mm

- Εξέλκωση

- Ευμεγέθεις αθροίσεις (sheets) μελανοκυττάρων μέσα στο χόριο, συχνά μέχρι και των βαθυτέρων τμημάτων της αλλοίωσης

- Απουσία ωρίμανσης ή ψευδοωρίμανση των νεοπλασματικών κυττάρων στο χόριο

- Επέκταση στο υποδόριο (Εικ. 13)

- Κυτταροβρίθεια (Εικ. 14)

- Μιτώσεις: >2-6/mm^2

- Μιτωτική δραστηριότητα στο κατώτερο ημιμόριο της αλλοίωσης μέχρι τα βαθύτερα τμήματά της

- Πυρηνικός πλειομορφισμός κατά νοερό οριζόντιο επίπεδο της αλλοίωσης, παράλληλα φερόμενο προς τη δερματική επιφάνεια

- Διαταραχή της σχέσης πυρήνα-κυτταροπλάσματος

- Πάχυνση της πυρηνικής μεμβράνης

- Μεγάλα πυρήνια

- Υπερχρωμία

Η κλινική πορεία των AST είναι συχνά ήπια, αλλά υπάρχουν σπάνιες περιπτώσεις με επιθετική βιολογική συμπεριφορά, μεταστάσεις ή και θάνατο των πασχόντων. Σε έως και 30% των περιπτώσεων, περιγράφεται, βιβλιογραφικά, συμμετοχή και των επιχώριων λεμφαδένων.

Το ενδεχόμενο εκτομής λεμφαδένα «φρουρού» εκτιμάται κατά περίπτωση, με βάση τα επιμέρους χαρακτηριστικά της βλάβης και την ηλικία του ασθενούς.

Ανοσοϊστοχημικά, ο δείκτης HMB45 είναι θετικός στα νεοπλασματικά κύτταρα εντός της επιδερμίδας, στο επίπεδο της χοριοεπιδερμιδικής συμβολής ή και βαθύτερα στο χόριο. Ο δείκτης κυτταρικού πολλαπλασιασμού Ki-67 είναι αυξημένος σε σχέση με τον σπίλο της Spitz και κυμαίνεται συνήθως μεταξύ 5-15%. Ο δείκτης p16 είναι αρνητικός (Εικ. 15).

Η συχνότητα μεταλλαγών του γονιδίου *ALK*, με αντίστοιχη υπερέκφραση της πρωτεΐνης ALK, στα Spitz-οειδή νεοπλάσματα κυμαίνεται από 3% στο Spitz-οειδές μελάνωμα έως 16% στον AST (Εικ. 16).

Μοριακά, ο AST εμφανίζει παραπάνω από μία χρωμοσωμικές διαταραχές, μεταθέσεις σε κινάσες, μεταλλάξεις στο *PTEN* και, συχνά, ετερόζυγη ή ομόζυγη απώλεια του 9p21 (*CDKN2A*), αλλά όχι πάντα (Εικ. 17).

Χαρακτηριστικό παράδειγμα AST παρατίθεται στις Εικόνες 13-17.

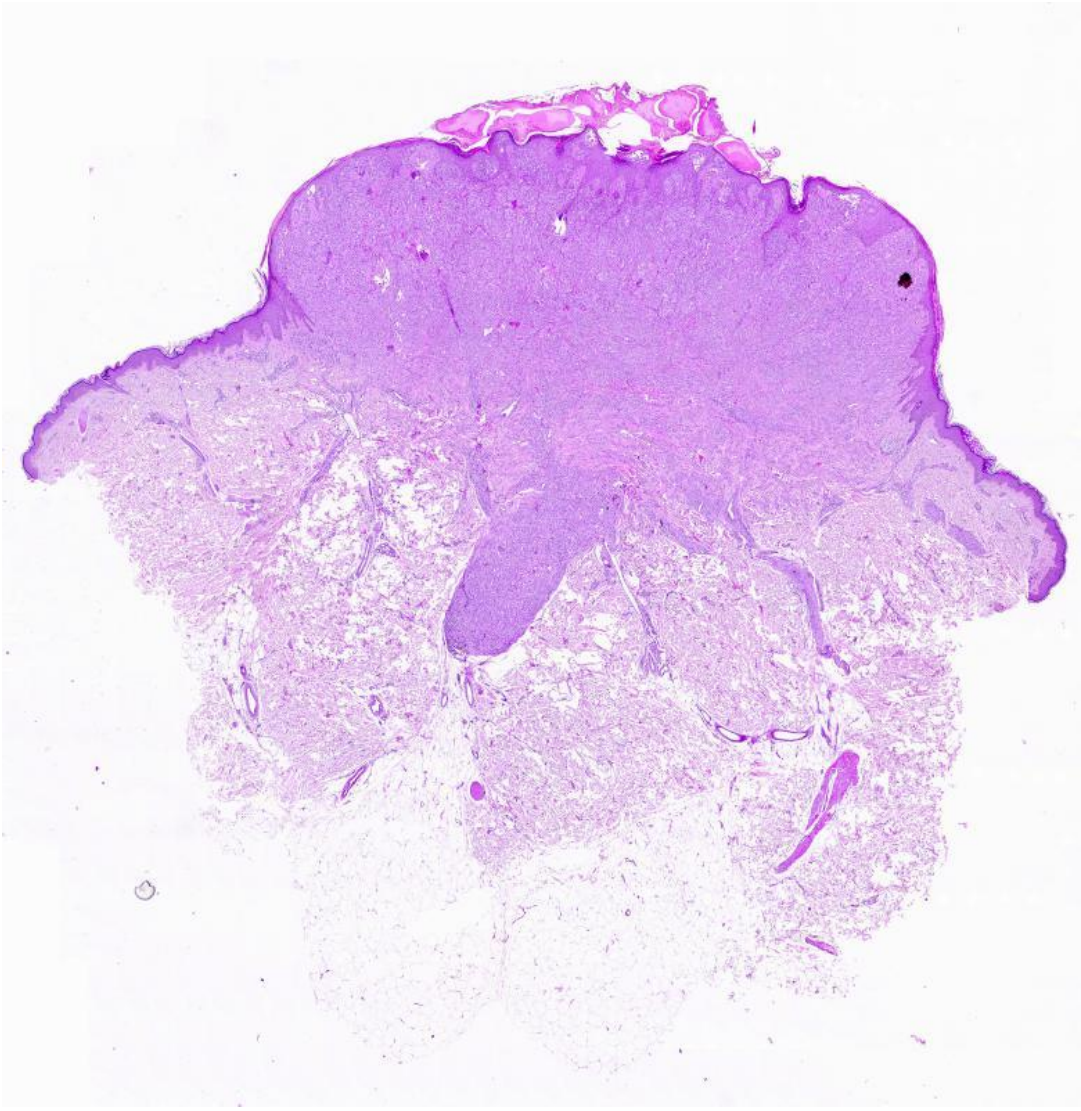

Εικόνα 13. Άτυπος Όγκος της Spitz (Atypical Spitz Tumor/AST). Σύνθετη, σχετικά συμμετρική μελανοκυτταρική εξεργασία με μορφολογία "δίκην σχολικού κουδουνιού", με προέχον το χοριακό στοιχείο της και προβολή του, με τη μορφή νησίδας, μέχρι ή εγγύτατα του υποδορίου λίπους. (Α-Η, x10)

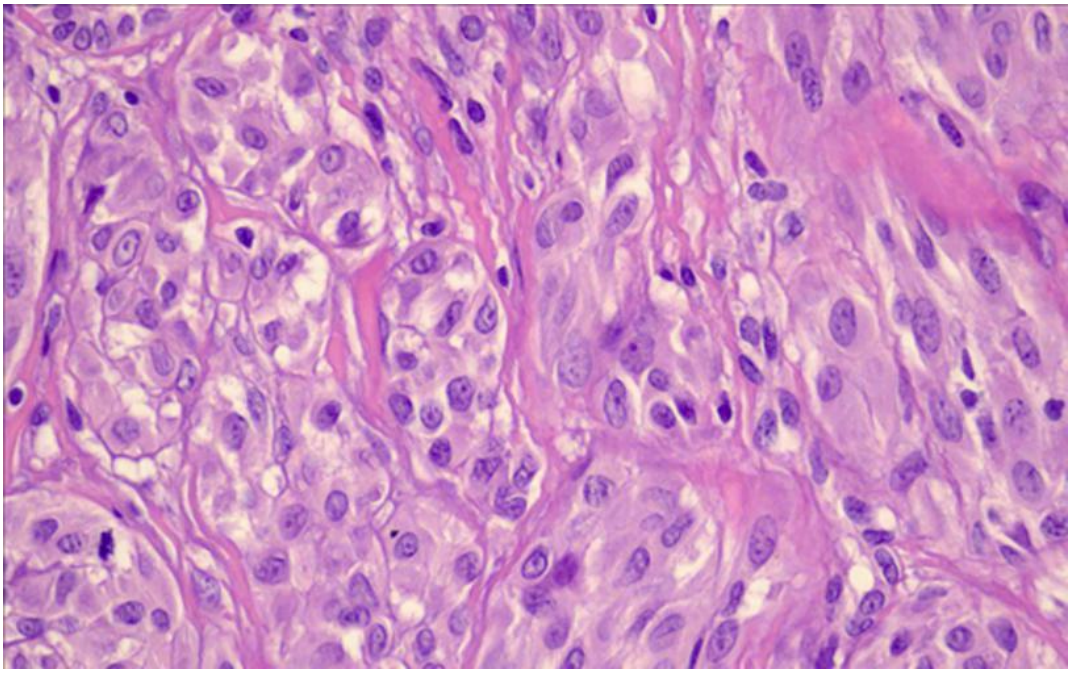

Εικόνα 14. Έντονη κυτταροβρίθεια του νεοπλάσματος, μεγάλου μεγέθους μελανοκύτταρα με επιθηλιοειδή και ατρακτόμορφη μορφολογία, μεγάλο πυρήνα με εμφανές πυρήνιο ή πυρήνια. Παρουσία μιτώσεων στο χοριακό στοιχείο. (Α-Η, x400)

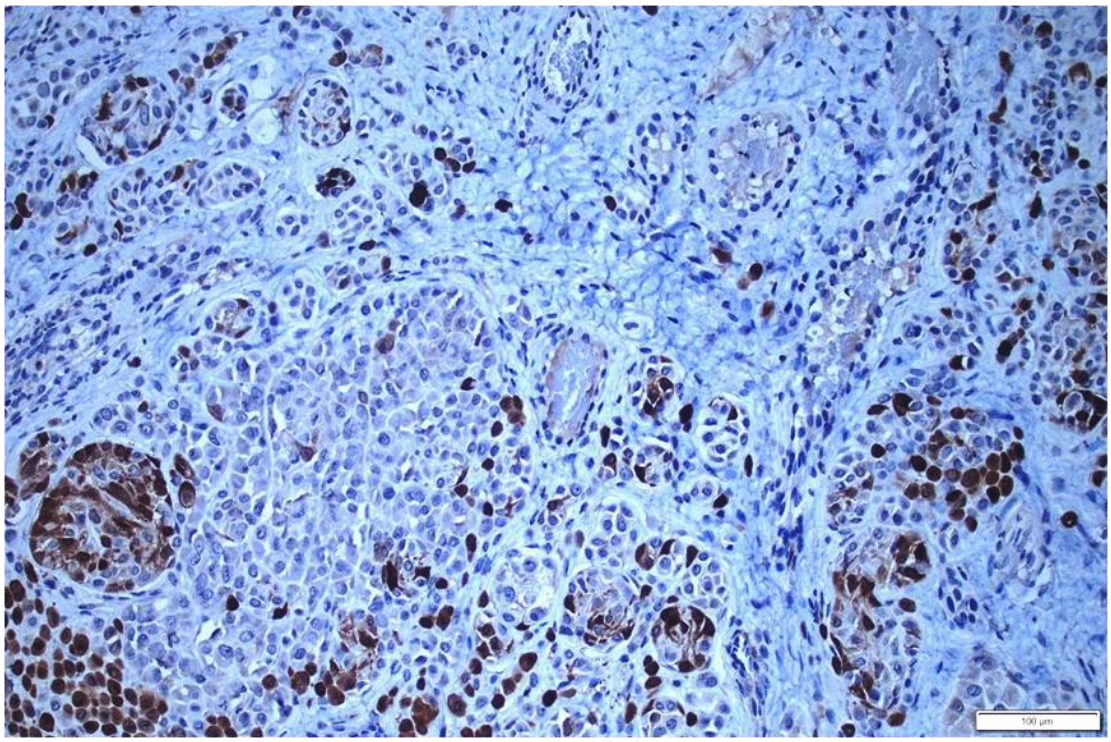

Εικόνα 15. Άτυπος όγκος της Spitz. p16 (-) κατά βάθος. (Ανοσοϊστοχημεία, μεσαία μεγέθυνση)

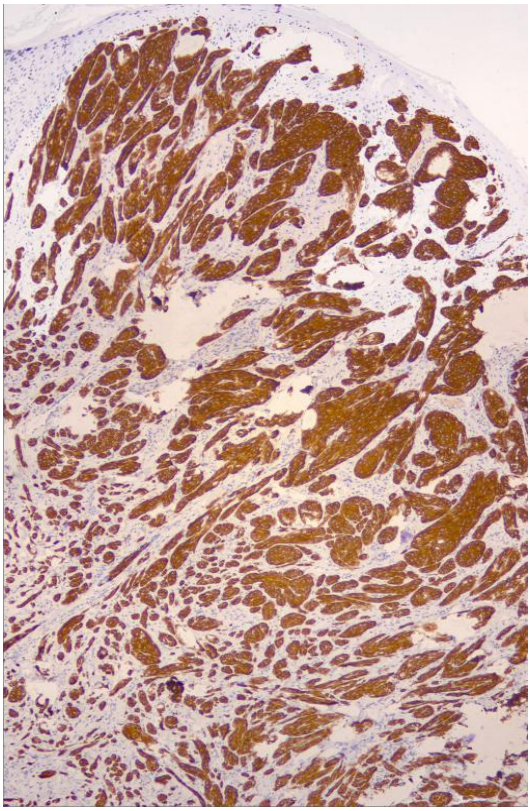

Εικόνα 16. Έντονη ανοσοϊστοθετικότητα των νεοπλασματικών μελανοκυττάρων στον δείκτη ALK. (A-H, x100)

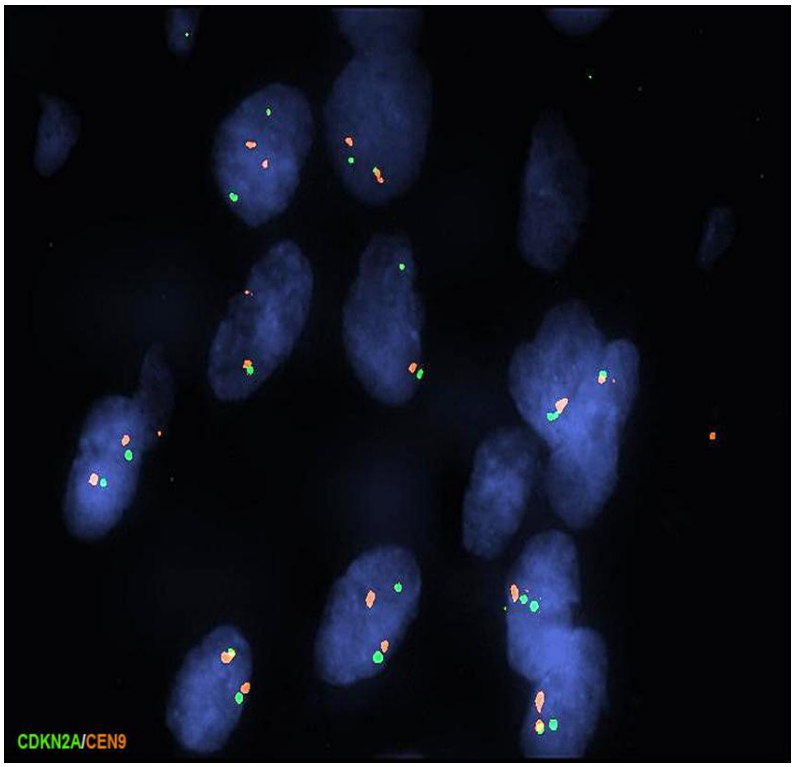

Εικόνα 17. Η εξέταση FISH με τον ανιχνευτή CDKN2A/CEN9 δεν ανέδειξε, εν προκειμένω, ετερόζυγη ή ομόζυγη απώλεια του CDKN2A γονιδίου. (FISH, x1200)

Τονίζεται ότι, σήμερα, η ορθή διάγνωση μελανοκυτταρικής βλάβης τύπου Spitz θα πρέπει να βασίζεται στη λεπτομερή μορφολογική μελέτη του συνόλου της έκτασης της αλλοίωσης και σε ιστολογικές τομές παράλληλες μεταξύ τους. Απαραίτητες προϋποθέσεις αποτελούν ο πλήρης εγκλεισμός της αλλοίωσης σε κύβους παραφίνης και η εφαρμογή αυστηρού πρωτοκόλλου μελέτης της σε σταδιακά αυξανόμενες μεγεθύνσεις [*X4, X10, X20, X40*] και από τα ανώτερα προς τα κατώτερα τμήματά της. Όπως φάνηκε από τις παρατεθείσες εικόνες, προκύπτουν σημαντικές εξαιρέσεις στα αναμενόμενα ευρήματα των πέραν της μορφολογίας, επιπρόσθετων τεχνικών (ανοσοϊστοχημεία, FISH).

Σήμερα, συζητείται η αποφυγή από τους παθολογοανατόμους του όρου "άτυπος σπίλος της Spitz", αφού όλες οι υποποικιλίες αλλοιώσεων εντός του φάσματος του σπίλου της Spitz, από την καλοήθεια μέχρι την κακοήθεια, είναι δυνατόν να παρουσιάζουν έντονη κυτταρική πολυμορφία.

Με δεδομένα τον συχνά βραχύ χρόνο ανάπτυξης/εξέλιξης της βλάβης και τη μη-ειδική κλινική/δερματοσκοπική εικόνα μεταξύ των υποποικιλιών των τυπικών, άτυπων ή και κακοήθων αλλοιώσεων τύπου Spitz, σε προβληματικές περιπτώσεις, συνιστάται η αναζήτηση δεύτερης (*συμβουλευτικής*) γνώμης.

Συνιστάται η παρακολούθηση ασθενών με διαγνωσμένες -*ιδιαίτερα στην ενήλικο ζωή*- παρόμοιου τύπου αλλοιώσεις.

3. ΔΥΣΠΛΑΣΤΙΚΟΣ ΣΠΙΛΟΣ (*ΑΤΥΠΟΣ ΣΠΙΛΟΣ Ή ΣΠΙΛΟΣ ΤΟΥ CLARK*)

Πρόκειται για σπίλο με βιβλιογραφικά αναφερόμενο, αυξημένο (*μέχρι και 12%*) κίνδυνο ανάπτυξης μελανώματος, σε σχέση με τους κοινούς σπίλους, ιδιαίτερα σε περιπτώσεις ατόμων με πολλαπλούς, παρόμοιου τύπου, σπίλους (*σύνδρομο δυσπλαστικών σπίλων*) και μάλιστα με κλινικό ιστορικό επιβεβαιωμένης ιστολογικά εξαλλαγής δυσπλαστικού σπίλου σε μελάνωμα, στους ίδιους ή σε πρώτου βαθμού συγγενείς τους.

Κλινικά, πρόκειται για σπίλο με άτυπα χαρακτηριστικά σε κλινική και δερματοσκοπική εξέταση. Συχνότερα είναι μεγαλύτερης διαμέτρου >5 mm, με ακανόνιστα όρια και μελάγχρωση και με ετερογένεια εμφάνισης. Εμφανίζεται από

την παιδική ηλικία, συχνά σε μη-ηλιοεκτεθειμένες περιοχές, με συμμετοχή του τριχωτού της κεφαλής, της γεννητικής περιοχής, των μαστών, των γλουτών και των άκρων. Δημιουργεί συχνά, σε κλινικό επίπεδο, προβλήματα διαφορικής διάγνωσης από το μελάνωμα. Αντιμετωπίζεται με πλήρη χειρουργική αφαίρεση.

Ιστολογικά, ο δυσπλαστικός σπίλος μπορεί να είναι αφενός χοριοεπιδερμιδικός ή, όπως αλλιώς λέγεται, συνδεσμικός (*junctional*) αφετέρου σύνθετος δηλ. ανεπτυγμένος τόσο στην επιδερμίδα όσο και στο χόριο, οπότε και παρατηρείται επέκταση των μελανοκυττάρων της χοριοεπιδερμιδικής συμβολής, σε επιδερμιδικές καταδύσεις πέραν του χοριακού στοιχείου του σπίλου (*φαινόμενο «ώμου»)*.

- Το χοριοεπιδερμιδικό στοιχείο του σπίλου παρουσιάζει εφηλιδοειδούς/φακιδοειδούς (*lentiginous*) τύπου υπερπλασία της επιδερμίδας και φωλεές των μελανοκυττάρων με αρχιτεκτονική διαταραχή, ακανόνιστο σχήμα και μεγέθος και συχνή γεφύρωση γειτονικών επιδερμιδικών καταδύσεων.

- Το χοριακό στοιχείο του σπίλου εντοπίζεται σε κεντρική περιοχή του σπίλου και αποτελείται από συμπαγείς αθροίσεις μελανοκυττάρων ή και μεμονωμένων κυττάρων, ιδιαίτερα προς τις βαθύτερες μοίρες του. Τα κύτταρα είναι επιθηλιοειδούς τύπου σε επιφανειακές θέσεις του χορίου, ενώ προσλαμβάνουν χαρακτηριστικά κυττάρων με βαθυχρωματικούς πυρήνες και λίγο κυτταρόπλασμα, σε στενή σχέση μεταξύ τους, ιδιαίτερα σε περιπτώσεις μέτριας ατυπίας. Η παρουσία προβάλλοντος πυρηνίου και μεγάλου μεγέθους πυρήνα, συνηγορούν υπέρ έντονης ατυπίας του σπίλου και επιβάλλουν τη λεπτομερή μελέτη του υλικού για τον ασφαλή αποκλεισμό μελανώματος.

- Η παρουσία μιτώσεων είτε στα βαθύτερα τμήματα της βλάβης είτε περισσότερων των 2 ανά ιστολογική τομή, επιβάλλει τον έλεγχο του σπίλου σε πολλαπλά επίπεδα, για τον ασφαλή αποκλεισμό κακοήθειας.

- Υποεπιθηλιακά, στην περιοχή του δυσπλαστικού σπίλου, το θηλώδες χόριο εμφανίζει πεταλιώδη/οριζόντια ινοπλασία (*lamellar fibroplasias*) (Εικ. 18, 19) ή ζωνοειδή ηωσινόφιλη ίνωση με συνοδό ανάπτυξη νεόπλαστων αγγείων, εν μέρει διατεταμένων, και χρόνιες, συχνά περιαγγειακές και κατά κανόνα λεμφοκυτταρικές, φλεγμονώδεις διηθήσεις, με συμμετοχή μελανινοφάγων ιστιοκυττάρων. Τα

παραπάνω αναζητούνται στη μελέτη ενός δυσπλαστικού σπίλου, ως δευτερογενή χαρακτηριστικά του.

- Ο καθορισμός του βαθμού ατυπίας ενός δυσπλαστικού σπίλου, γίνεται μόνο σε ιστολογικό επίπεδο (Εικ. 20-24) και συνοδεύεται από απότομη μεταβολή κλινικών χαρακτηριστικών του (*χρώμα, σχήμα, μέγεθος, ύψος, όρια*) εντός 3-4 μηνών προ της αφαίρεσής του, σε περιπτώσεις με έντονη ατυπία.

- Ο βαθμός ατυπίας του χοριοεπιδερμιδικού/συνδεσμικού στοιχείου ενός δυσπλαστικού σπίλου δεν ταυτίζεται πάντα με τον βαθμό ατυπίας του χοριακού στοιχείου του - ο δεύτερος βαθμός είναι εκείνος που σχετίζεται κυρίως με την πρόγνωση του ατόμου, αφού έντονα άτυπη ενδοεπιδερμιδική αλλοίωση ακόμα και στα όρια in situ μελανώματος, δεν απειλεί τη ζωή των ασθενών και δεν σχετίζεται με μεταστάσεις.

- Η ταξινόμηση του βαθμού της ατυπίας σε αμφότερα τα τμήματα του δυσπλαστικού σπίλου (*ενδοεπιδερμιδικό και χοριακό*) βασίζεται σε κριτήρια κυτταρολογικά και αρχιτεκτονικά.

- Στις περισσότερες περιπτώσεις η κυτταρική ατυπία είναι μικρού ή μέσου βαθμού (Εικ. 20, 21, 22) και καθορίζεται σε όλη την έκταση του σπίλου, από το μέγεθος των κυττάρων και των φωλεών του.

- Ο έντονα άτυπος δυσπλαστικός σπίλος (Εικ. 23, 24), παρουσιάζει κύτταρα με πυρήνες ίσους ή μεγαλύτερους εκείνων των κερατινοκυττάρων της επιδερμίδας και ευμεγέθεις φωλεές, συχνά με απώλεια συνοχής των μελανοκυττάρων τους. Υπάρχει έντονα προβάλλον πυρήνιο.

- Οι μιτώσεις έχουν βιολογική σημασία και πρέπει να καταγράφονται σε αριθμό και ανά mm^2, μόνο στο χοριακό στοιχείο του σπίλου.

- Τα νεοπλασματικά σπιλομελανοκύτταρα είναι ατρακτόμορφα και παράλληλα διατασσόμενα ως προς την επιφάνεια ή επιθηλιοειδή (Εικ. 24). Σε ορισμένες περιπτώσεις η μορφολογία του σπίλου μπορεί να δημιουργεί έντονο πρόβλημα διαφορικής διάγνωσης από τον σπίλο της Spitz. Βιβλιογραφικά, αναφέρονται και περιπτώσεις συνδυασμένων (*combined*) σπίλων δυσπλαστικού τύπου και τύπου Spitz (*Spark nevi*).

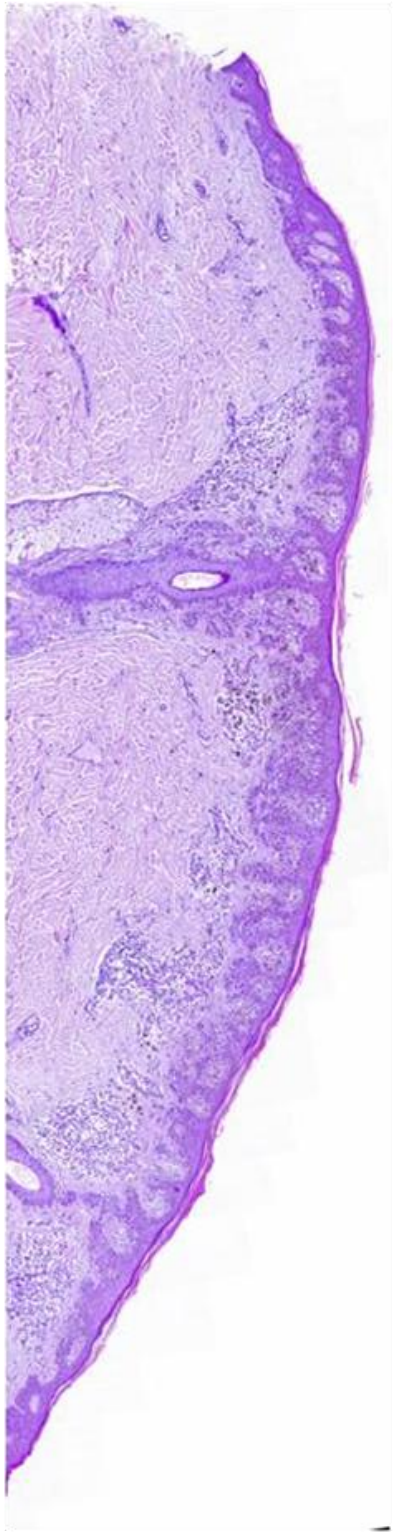

Εικόνα 18. Δυσπλαστικός σπίλος. Ασυνεχής φακιδοειδής και φωλεόμορφη ανάπτυξη των σπιλομελανοκυττάρων εντός της επιδερμίδας. Συνένωση φωλεών, ηωσινόφιλη πεταλιώδης ινοπλασία γύρω από τις επιδερμιδικές καταδύσεις και λεμφοϊστιοκυτταρική φλεγμονώδης διήθηση στο χόριο. (Α-Η, x10)

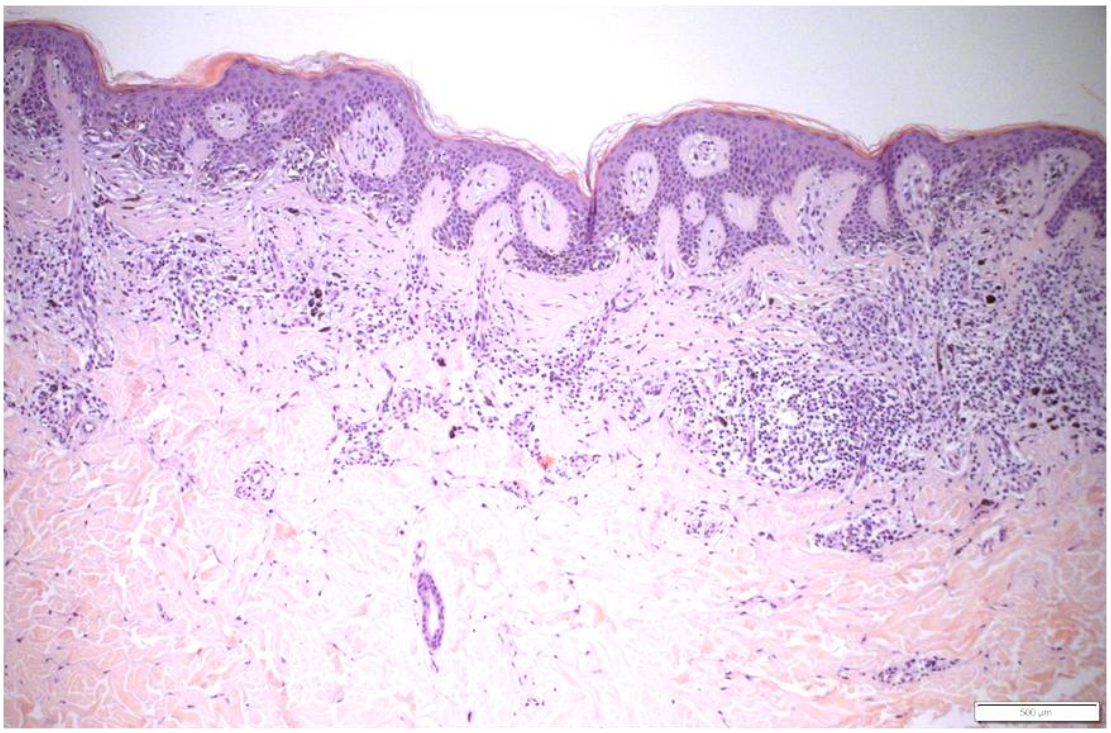

Εικόνα 19. Σύνθετος δυσπλαστικός σπίλος. Πεταλιώδης ίνωση στο θηλώδες χόριο. (Α-Η, μικρή μεγέθυνση)

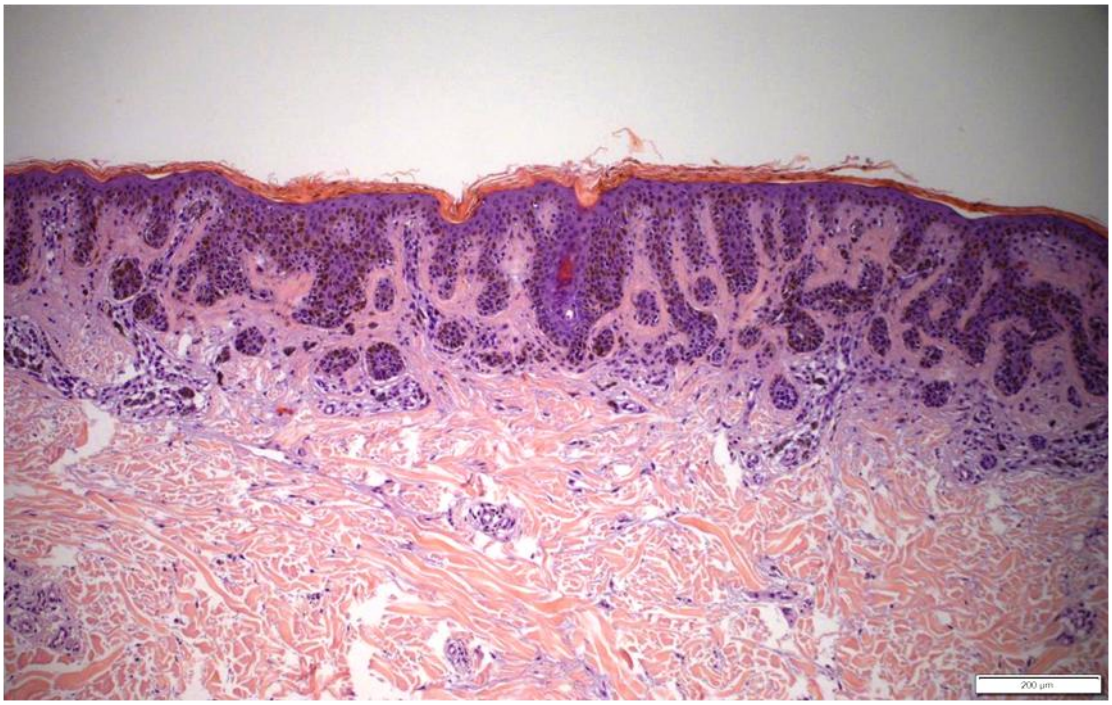

Εικόνα 20. Σύνθετος δυσπλαστικός σπίλος. Ήπια ατυπία. (Α-Η, μεσαία μεγέθυνση)

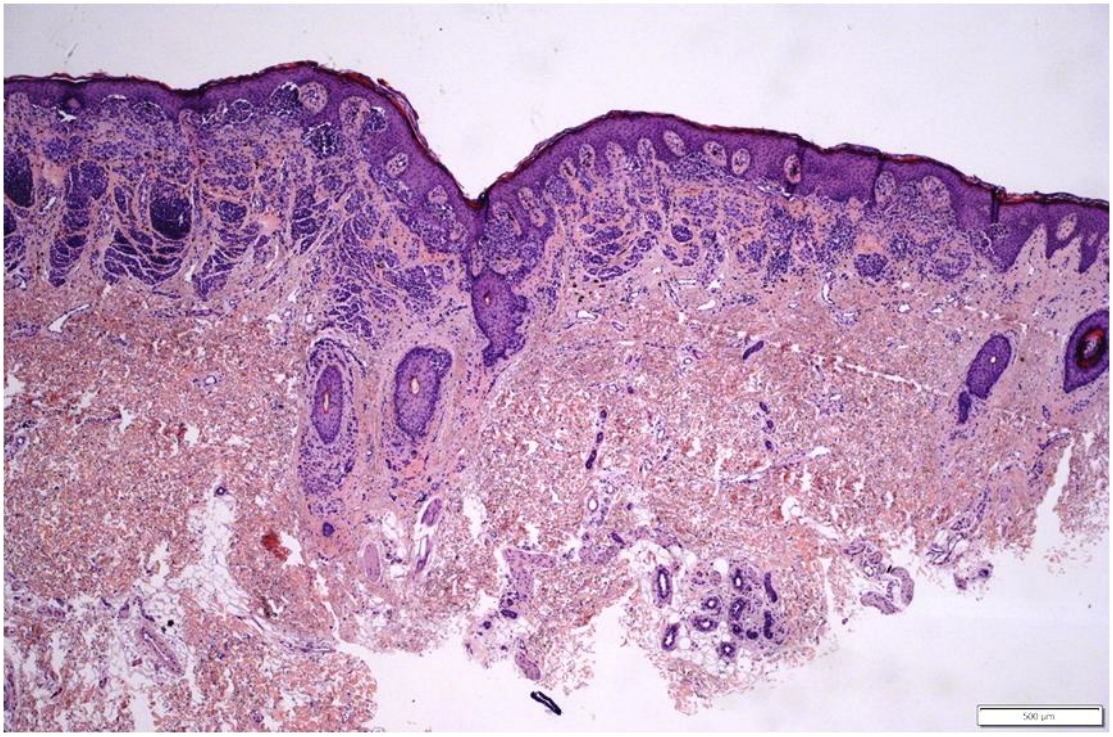

Εικόνα 21. Σύνθετος δυσπλαστικός σπίλος. Μέτρια ατυπία στο χοριακό στοιχείο της αλλοίωσης (αριστερά). (Α-Η, μικρή μεγέθυνση)

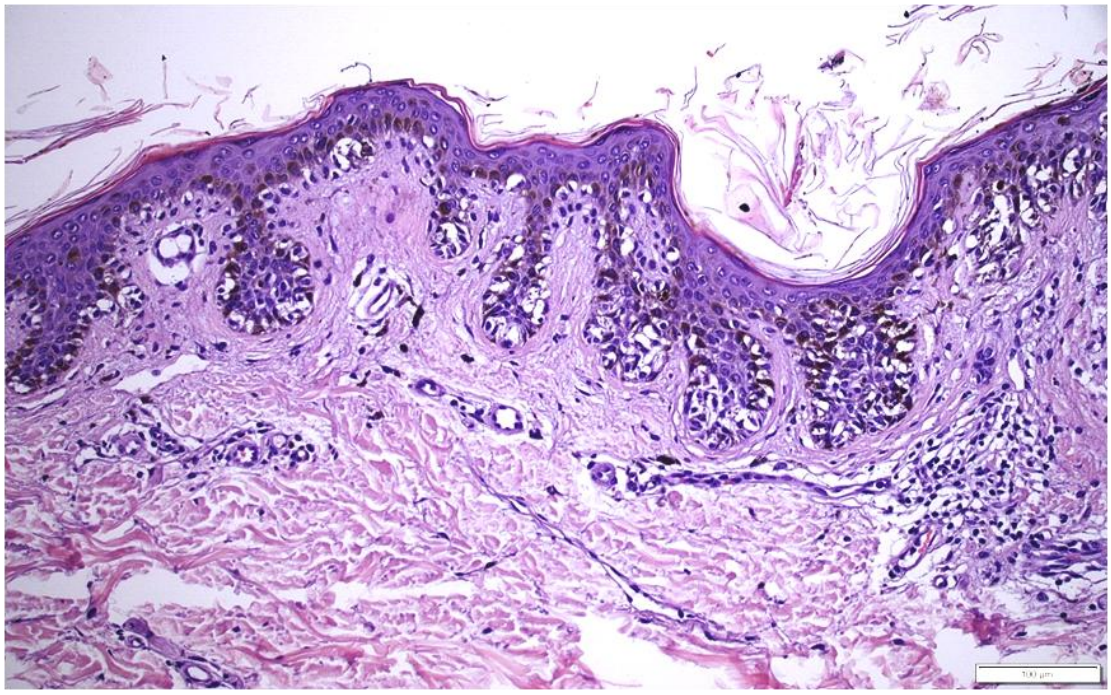

Εικόνα 22. Σύνθετος δυσπλαστικός σπίλος. Μέτρια ατυπία. (Α-Η, μεσαία μεγέθυνση)

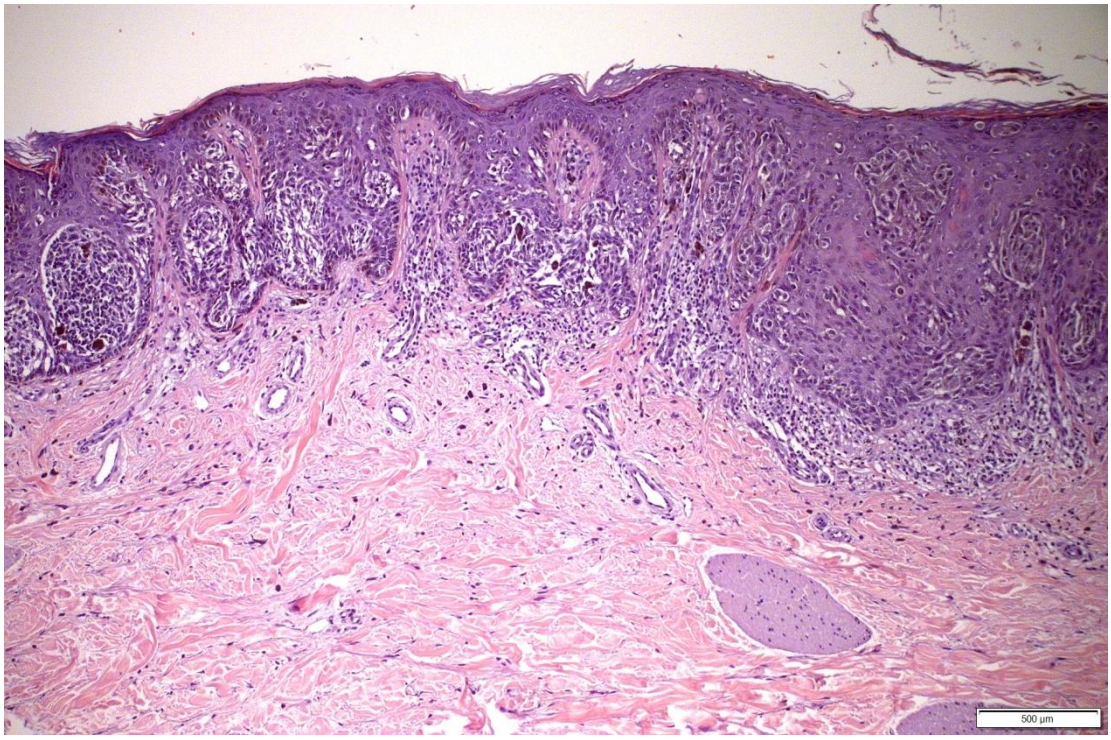

Εικόνα 23. Σύνθετος δυσπλαστικός σπίλος. Μέτρια έως έντονη ατυπία. (Α-Η, μεσαία μεγέθυνση)

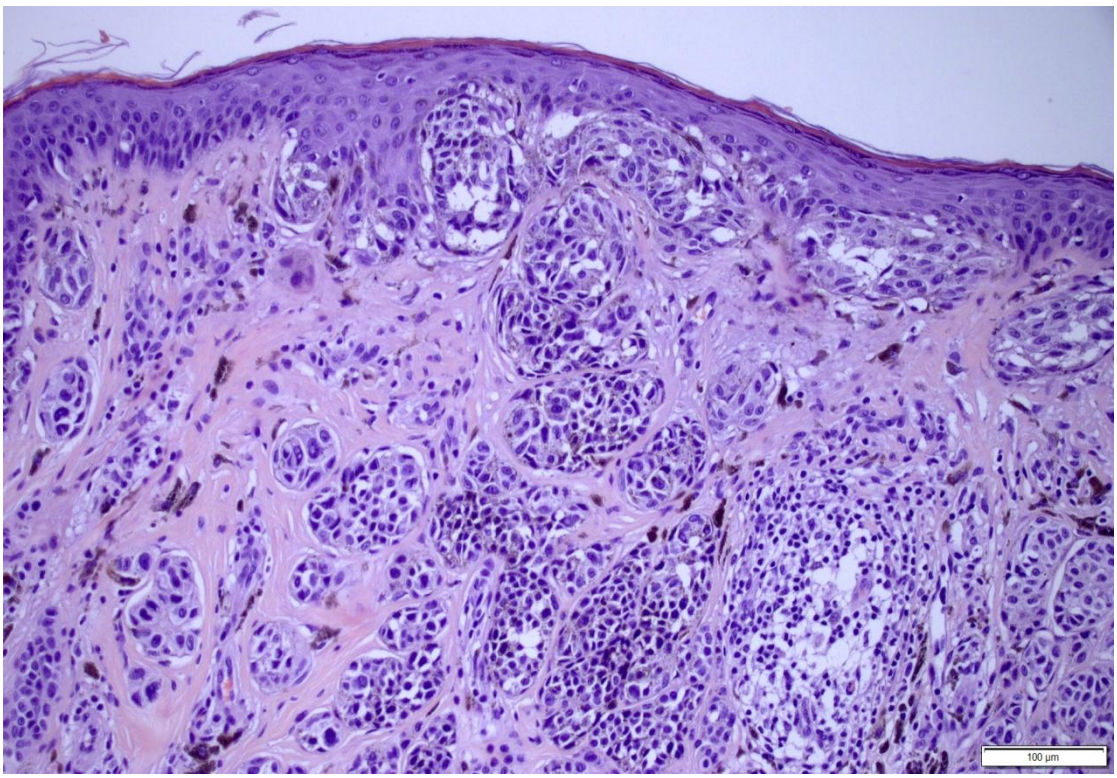

Εικόνα 24. Δυσπλαστικός σπίλος. Έντονη ατυπία. (Α-Η, μεσαία μεγέθυνση)

Καλοήθους τύπου ενδοεπιδερμιδική, παζετοειδής επέκταση μελανοκυττάρων μέχρι και την κοκκιώδη στοιβάδα, περιγράφεται και στον δυσπλαστικό σπίλο (Εικ. 25). Τα μελανοκύτταρα, όμως στην προκειμένη περίπτωση, δεν έχουν κακοήθη χαρακτηριστικά. Η παρουσία του φαινομένου στην περιφέρεια της αλλοίωσης θα πρέπει να μελετάται επισταμένα για τον ασφαλή αποκλεισμό in situ μελανώματος στην περιοχή.

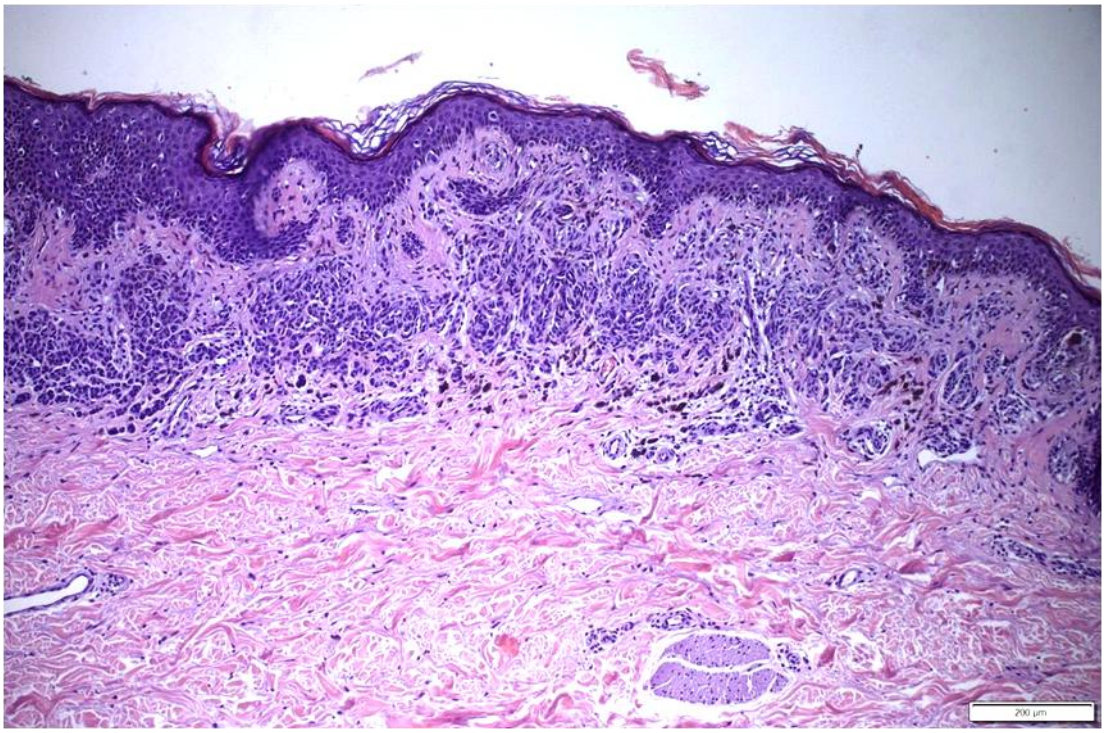

Εικόνα 25. Δυσπλαστικός σπίλος. Μελανοκύτταρα στην επιδερμίδα. (Α-Η, μικρή μεγέθυνση)

Η διάγνωση in situ μελανώματος απαιτεί τη συνεχή υπερπλασία άτυπων μελανοκυττάρων στη βασική στοιβάδα της, συχνά ατροφικής, επιδερμίδας και την παζετοειδή, ενδοεπιδερμιδική επέκταση έντονα άτυπων μελανοκυττάρων με προβάλλον πυρήνιο, μεμονωμένα ή και σε αθροίσεις, μέχρι και τα ανώτερα τμήματα του επιθηλίου (Εικ. 26 και 27).

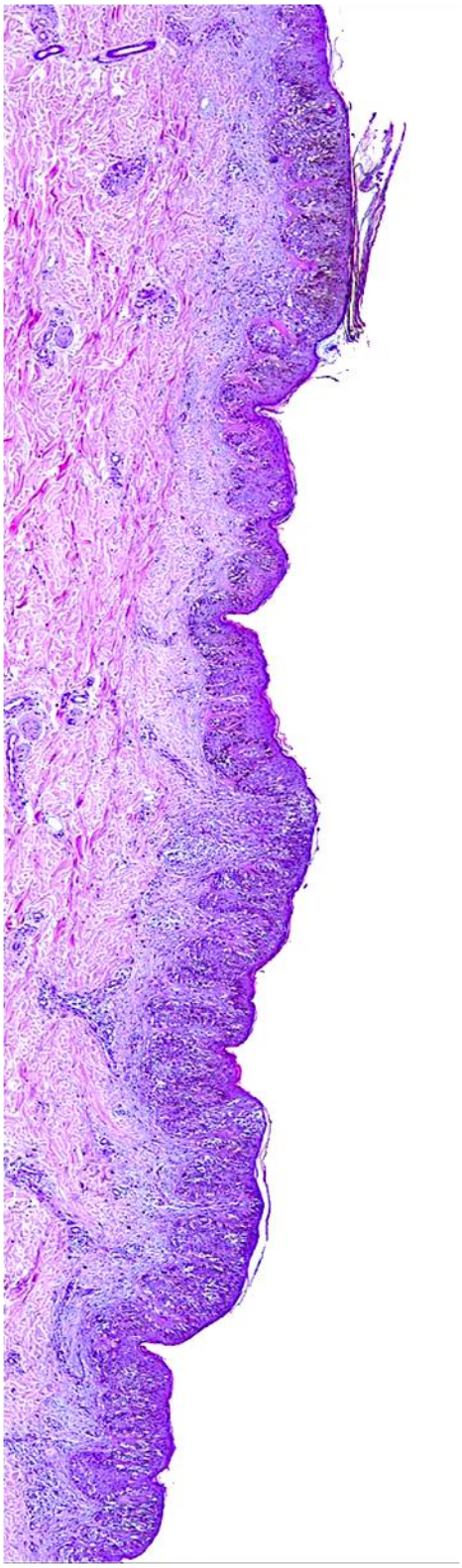

Εικόνα 26. In Situ Μελάνωμα. Ευρεία, ασύμμετρη, ενδοεπιδερμιδική εξεργασία, με συνεχή ανάπτυξη και ευρεία παζετοειδή επέκταση των νεοπλασματικών μελανοκυττάρων. (Α-Η, x10)

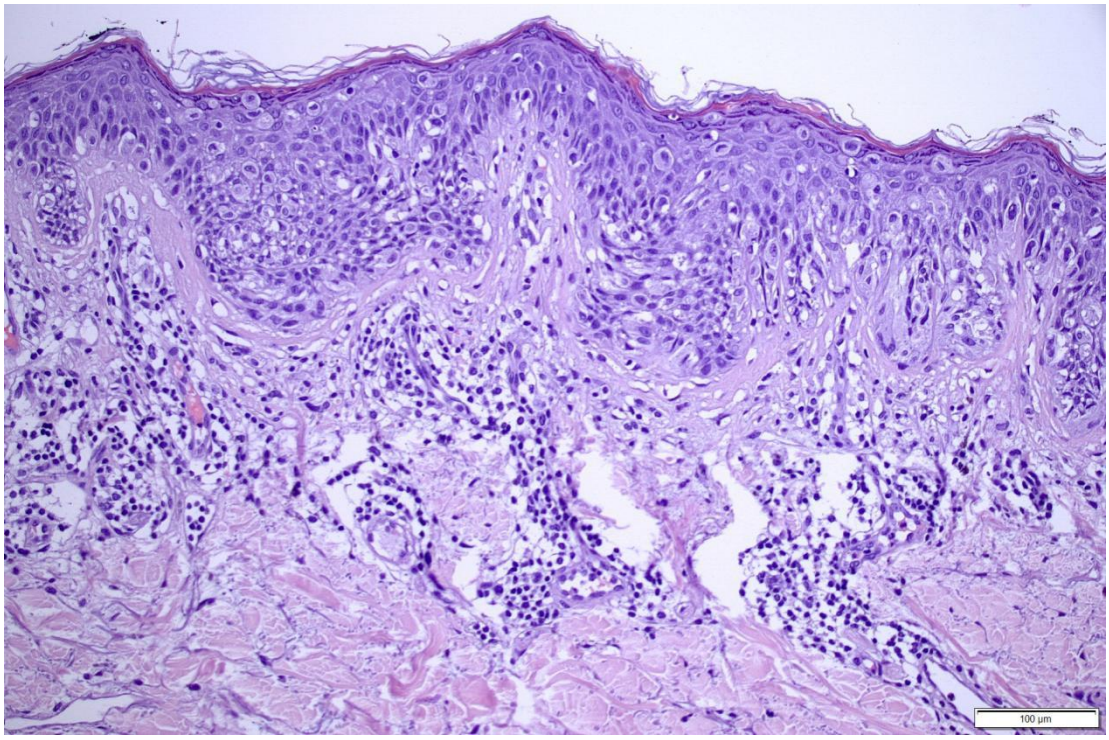

Εικόνα 27. Έντονη ατυπία/in situ μελάνωμα. (Α-Η, μεσαία μεγέθυνση)

Για τον ασφαλή αποκλεισμό διηθητικού μελανώματος σε έντονα άτυπο χοριακό στοιχείο της βλάβης, ελέγχεται, ιστοχημικά, το πρότυπο ανάπτυξης του δικτύου ρετικουλίνης και, ανοσοϊστοχημικά, τα αποτελέσματα ελέγχου ομάδας (*panel*) δεικτών, σχετιζόμενων με μελανοκυτταρική διαφοροποίηση, συνηθέστεροι των οποίων είναι οι S100, MART-1/MELAN A, p16, HMB45, SOX10, Tyrosinase και MITF. Ο δείκτης κυτταρικού πολλαπλασιασμού Ki67 ποικίλλει, κυμαινόμενος ανάλογα και με το βαθμό ατυπίας της βλάβης.

Επισημαίνεται, πάντως, ότι η συμβολή της ιστοχημείας και της ανοσοϊστοχημείας είναι επικουρική στην ορθή διάγνωση και του δυσπλαστικού σπίλου, ανεξάρτητα της ατυπίας του. Όπως και σε όλες τις μελανοκυτταρικές βλάβες, η διάγνωση θα πρέπει να βασίζεται στη λεπτομερή μορφολογική μελέτη του συνόλου της έκτασης της αλλοίωσης και σε ιστολογικές τομές παράλληλες μεταξύ τους. Αντενδείκνυται η τομή μελανοκυτταρικής βλάβης σε σχήμα «σταυρού». Για την αποφυγή διαγνωστικών λαθών, η μελέτη συστήνεται να διενεργείται αρχικά σε μικρές μεγεθύνσεις και στη συνέχεια, σε προοδευτικά μεγαλύτερες, από τα ανώτερα προς τα κατώτερα τμήματα της αλλοίωσης. Στη συνέχεια , επί προβληματικών διαγνωστικά ή έντονα άτυπων

περιπτώσεων, επιβάλλεται η συνεκτίμηση της ιστολογικής εικόνας με το ιστορικό ανάπτυξης/εξέλιξης της βλάβης και με την κλινική/δερματοσκοπική εικόνα της.

Μέχρι σήμερα, οι μοριακές τεχνικές δεν έχουν συμβάλλει ουσιαστικά στην ορθή διάγνωση του δυσπλαστικού σπίλου και στη διαφορική του διάγνωση από το μελάνωμα.

- Ο δυσπλαστικός σπίλος περιγράφεται βιβλιογραφικά συνδυασμένος με άλλες αλλοιώσεις μελανοκυτταρικές [*π.χ. σπίλο συγγενή ή τύπου της Spitz* (Εικ. 28, 29)] ή μη-μελανοκυτταρικές [*π.χ. σμηγματορροϊκή κεράτωση* (Εικ. 30, 31)].

Τέλος, φαινόμενο υποστροφής περιγράφεται και σε δυσπλαστικούς σπίλους (Εικ. 32), χωρίς να έχει τη βιολογική σημασία και την προγνωστική αξία που έχει επί υποστροφής μελανωμάτων σε κάθετη φάση ανάπτυξης. Επί παρουσίας της, επιβάλλεται η συνεκτίμησή της με τη διαχρονική κλινική πορεία της βλάβης, για τον ασφαλή αποκλεισμό προϋπάρχοντος, πλήρως υποστραφέντος μελανώματος στην εν λόγω περιοχή.

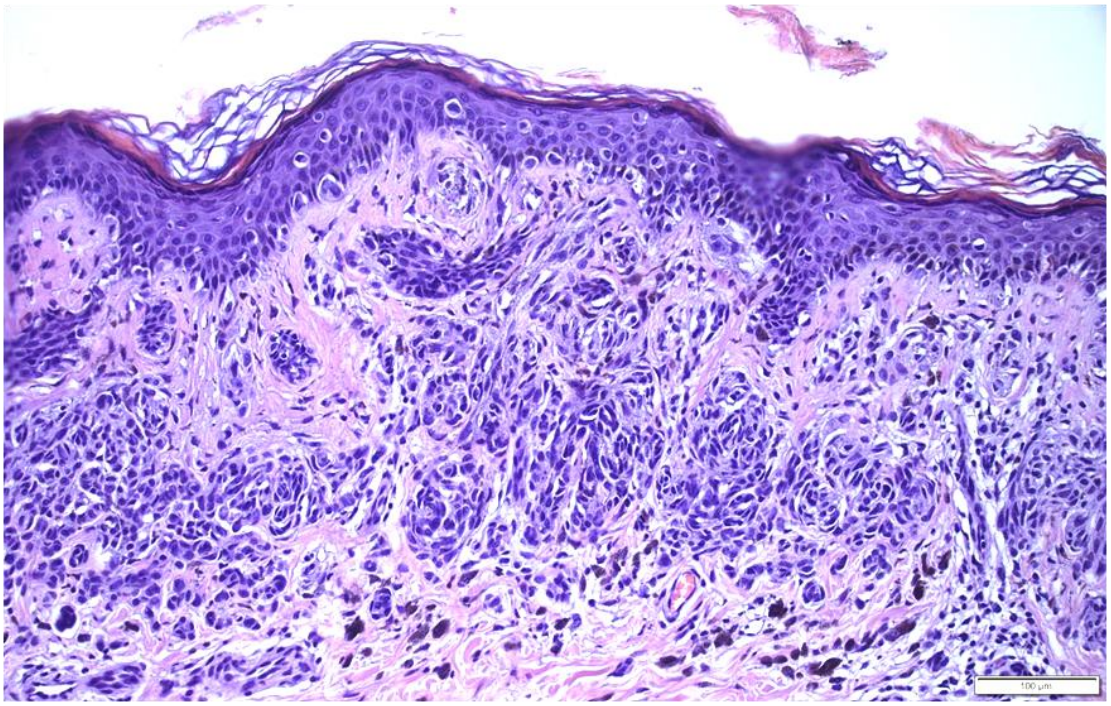

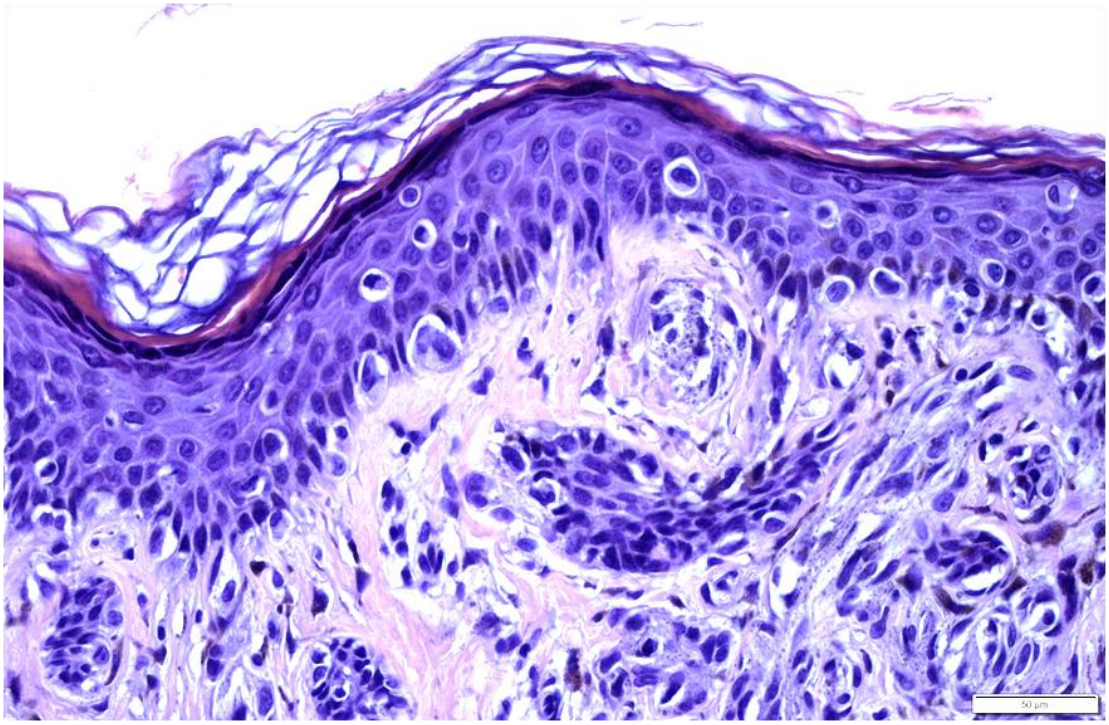

Εικόνες 28 και 29. Σύνθετος δυσπλαστικός σπίλος, μιμούμενος εν μέρει σπίλο της Spitz. (A-H, μεσαία και μεγάλη μεγέθυνση, αντίστοιχα)

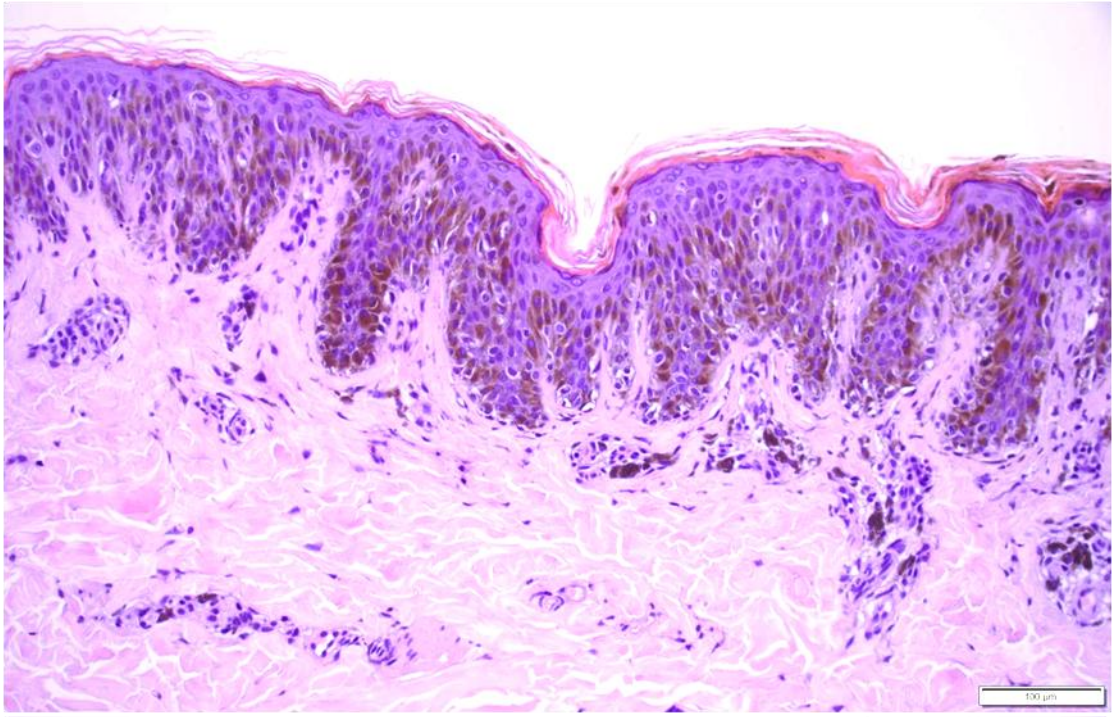

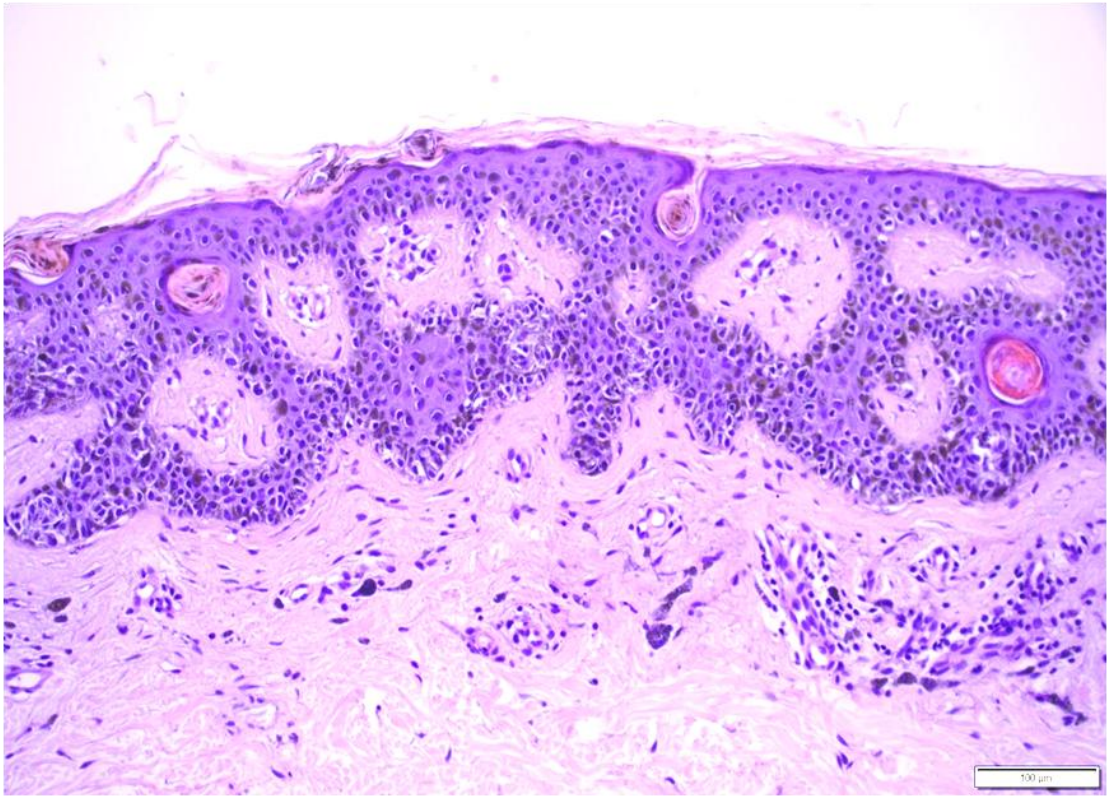

Εικόνες 30 και 31. Σμηγματορροϊκή κεράτωση και δυσπλαστικός σπίλος (*συνδυασμένη βλάβη*). (Α-Η, μεσαίες μεγεθύνσεις)

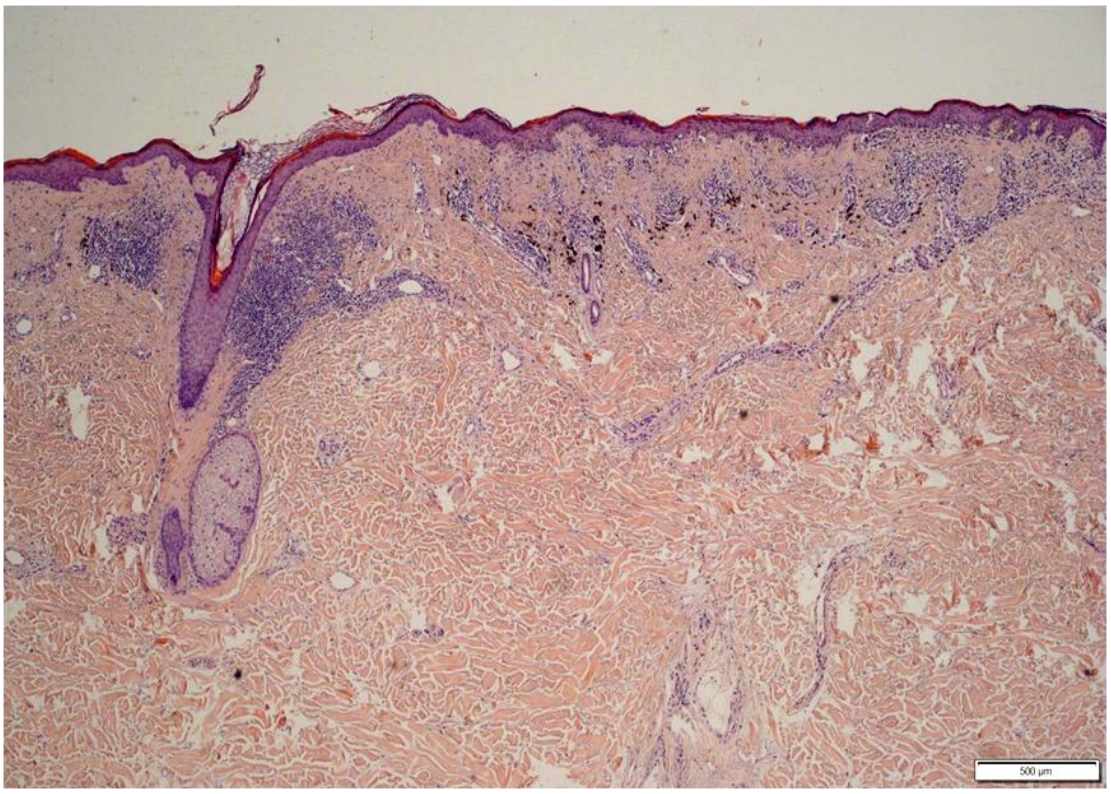

Εικόνα 32. Δυσπλαστικός σπίλος με στοιχεία υποστροφής. (Α-Η, μικρή μεγέθυνση)

Ενδεικτική βιβλιογραφία

1. Pathology of Melanocytic Tumors. Busam, Gerami, Scolyer, Eds. Elsevier, 2020.

2. Wiesner T, He J, Yelensky R, Esteve-Puig R, Botton T, Yeh I, Lipson D, Otto G, Brennan K, Murali R, Garrido M, Miller VA, Ross JS, Berger MF, Sparatta A, Palmedo G, Cerroni L, Busam KJ, Kutzner H, Cronin MT, Stephens PJ, Bastian BC. Kinase fusions are frequent in Spitz tumours and spitzoid melanomas. Nat Commun. 2014; 5:3116.